This is a digital copy of a book that was preserved for generations on library shelves before it was carefully scanned by Google as part of a project to make the world's books discoverable online.

It has survived long enough for the copyright to expire and the book to enter the public domain. A public domain book is one that was never subject to copyright or whose legal copyright term has expired. Whether a book is in the public domain may vary country to country. Public domain books are our gateways to the past, representing a wealth of history, culture and knowledge that's often difficult to discover.

Marks, notations and other marginalia present in the original volume will appear in this file - a reminder of this book's long journey from the publisher to a library and finally to you.

Usage guidelines

Google is proud to partner with libraries to digitize public domain materials and make them widely accessible. Public domain books belong to the public and we are merely their custodians. Nevertheless, this work is expensive, so in order to keep providing this resource, we have taken steps to prevent abuse by commercial parties, including placing technical restrictions on automated querying.

We also ask that you:

+ *Make non-commercial use of the files* We designed Google Book Search for use by individuals, and we request that you use these files for personal, non-commercial purposes.
+ *Refrain from automated querying* Do not send automated queries of any sort to Google's system: If you are conducting research on machine translation, optical character recognition or other areas where access to a large amount of text is helpful, please contact us. We encourage the use of public domain materials for these purposes and may be able to help.
+ *Maintain attribution* The Google "watermark" you see on each file is essential for informing people about this project and helping them find additional materials through Google Book Search. Please do not remove it.
+ *Keep it legal* Whatever your use, remember that you are responsible for ensuring that what you are doing is legal. Do not assume that just because we believe a book is in the public domain for users in the United States, that the work is also in the public domain for users in other countries. Whether a book is still in copyright varies from country to country, and we can't offer guidance on whether any specific use of any specific book is allowed. Please do not assume that a book's appearance in Google Book Search means it can be used in any manner anywhere in the world. Copyright infringement liability can be quite severe.

About Google Book Search

Google's mission is to organize the world's information and to make it universally accessible and useful. Google Book Search helps readers discover the world's books while helping authors and publishers reach new audiences. You can search through the full text of this book on the web at `http://books.google.com/`

A propos de ce livre

Ceci est une copie numérique d'un ouvrage conservé depuis des générations dans les rayonnages d'une bibliothèque avant d'être numérisé avec précaution par Google dans le cadre d'un projet visant à permettre aux internautes de découvrir l'ensemble du patrimoine littéraire mondial en ligne.

Ce livre étant relativement ancien, il n'est plus protégé par la loi sur les droits d'auteur et appartient à présent au domaine public. L'expression "appartenir au domaine public" signifie que le livre en question n'a jamais été soumis aux droits d'auteur ou que ses droits légaux sont arrivés à expiration. Les conditions requises pour qu'un livre tombe dans le domaine public peuvent varier d'un pays à l'autre. Les livres libres de droit sont autant de liens avec le passé. Ils sont les témoins de la richesse de notre histoire, de notre patrimoine culturel et de la connaissance humaine et sont trop souvent difficilement accessibles au public.

Les notes de bas de page et autres annotations en marge du texte présentes dans le volume original sont reprises dans ce fichier, comme un souvenir du long chemin parcouru par l'ouvrage depuis la maison d'édition en passant par la bibliothèque pour finalement se retrouver entre vos mains.

Consignes d'utilisation

Google est fier de travailler en partenariat avec des bibliothèques à la numérisation des ouvrages appartenant au domaine public et de les rendre ainsi accessibles à tous. Ces livres sont en effet la propriété de tous et de toutes et nous sommes tout simplement les gardiens de ce patrimoine. Il s'agit toutefois d'un projet coûteux. Par conséquent et en vue de poursuivre la diffusion de ces ressources inépuisables, nous avons pris les dispositions nécessaires afin de prévenir les éventuels abus auxquels pourraient se livrer des sites marchands tiers, notamment en instaurant des contraintes techniques relatives aux requêtes automatisées.

Nous vous demandons également de:

+ *Ne pas utiliser les fichiers à des fins commerciales* Nous avons conçu le programme Google Recherche de Livres à l'usage des particuliers. Nous vous demandons donc d'utiliser uniquement ces fichiers à des fins personnelles. Ils ne sauraient en effet être employés dans un quelconque but commercial.

+ *Ne pas procéder à des requêtes automatisées* N'envoyez aucune requête automatisée quelle qu'elle soit au système Google. Si vous effectuez des recherches concernant les logiciels de traduction, la reconnaissance optique de caractères ou tout autre domaine nécessitant de disposer d'importantes quantités de texte, n'hésitez pas à nous contacter. Nous encourageons pour la réalisation de ce type de travaux l'utilisation des ouvrages et documents appartenant au domaine public et serions heureux de vous être utile.

+ *Ne pas supprimer l'attribution* Le filigrane Google contenu dans chaque fichier est indispensable pour informer les internautes de notre projet et leur permettre d'accéder à davantage de documents par l'intermédiaire du Programme Google Recherche de Livres. Ne le supprimez en aucun cas.

+ *Rester dans la légalité* Quelle que soit l'utilisation que vous comptez faire des fichiers, n'oubliez pas qu'il est de votre responsabilité de veiller à respecter la loi. Si un ouvrage appartient au domaine public américain, n'en déduisez pas pour autant qu'il en va de même dans les autres pays. La durée légale des droits d'auteur d'un livre varie d'un pays à l'autre. Nous ne sommes donc pas en mesure de répertorier les ouvrages dont l'utilisation est autorisée et ceux dont elle ne l'est pas. Ne croyez pas que le simple fait d'afficher un livre sur Google Recherche de Livres signifie que celui-ci peut être utilisé de quelque façon que ce soit dans le monde entier. La condamnation à laquelle vous vous exposeriez en cas de violation des droits d'auteur peut être sévère.

À propos du service Google Recherche de Livres

En favorisant la recherche et l'accès à un nombre croissant de livres disponibles dans de nombreuses langues, dont le français, Google souhaite contribuer à promouvoir la diversité culturelle grâce à Google Recherche de Livres. En effet, le Programme Google Recherche de Livres permet aux internautes de découvrir le patrimoine littéraire mondial, tout en aidant les auteurs et les éditeurs à élargir leur public. Vous pouvez effectuer des recherches en ligne dans le texte intégral de cet ouvrage à l'adresse `http://books.google.com`

BOSTON
MEDICAL LIBRARY
8 THE FENWAY

TRAVAUX

DE

L'INSTITUT PATHOLOGIQUE

DE

LAUSANNE

TRAVAUX

DE

L'INSTITUT PATHOLOGIQUE

DE

LAUSANNE

TRAVAUX

DE

L'INSTITUT PATHOLOGIQUE

DE

LAUSANNE

PUBLIÉS SOUS LA DIRECTION DE

H. STILLING

Quatrième fascicule

Avec 6 planches et 9 figures dans le texte.

LAUSANNE
LIBRAIRIE NOUVELLE
(EDWIN FRANKFURTER)

1907

BOSTON MEDICAL
JUN 16 1921
LIBRARY

JUN 16 1921
M. E. C

MARIE ULMANN

De l'influence du mouvement sur la production du cartilage dans le cal.

1906

De l'Influence du Mouvement

sur la

Production du Cartilage dans le Cal

JUN 16 1921

Les travaux classiques de Virchow, Ollier, Ercolani, Gegenbaur, Waldeyer, von Hofmokl, Maas, Lossen, Kassowitz, Rigal, Vignal, Cornil et Bajardi [1]) ont élucidé l'étude de la guérison des fractures et l'histogenèse du cal. Pourtant cette étude n'est pas encore complètement épuisée et on y trouve des points qui demandent à être éclaircis.

Un des phénomènes qui a attiré tout spécialement l'attention des auteurs est l'apparition du tissu cartilagineux dans le cal, et beaucoup de recherches ont été faites pour en expliquer l'origine.

Sur la formation du cartilage dans le cal, Bruns[2]) nous donne les notions suivantes. Pendant que des travées ostéoïdes se développent à la limite du périoste normal, à une certaine distance du trait de fracture apparait un tissu néoformé — tissu de transition entre la substance ostéoïde et le cartilage (Chondroïde Modification des ostéoïden Gewebes de Kassowitz). Les capsules des cellules qu'on trouve dans ce tissu ressemblent beaucoup à celles du cartilage, la substance intercellulaire cependant se colore par le carmin et rappelle par ce caractère le tissu conjonctif.

Au voisinage du trait de fracture la couche profonde du périoste épaissi se transforme aussi en cartilage embryonnaire qui en peu de temps devient cartilage hyalin; dans la moelle on a perçoit quelquefois du cartilage hyalin néoformé.

[1] Voir Bruns. Die Lehre von den Knochenbrüchen. Billroth-Luecke's Deutsche Chirurgie Lief. 27. 1886.

[2] Die histologischen Vorgänge bei der Fracturheilung.

C'est pendant les deux semaines qui suivent la fracture que le cal est en majeure partie cartilagineux.

D'après Ziegler [1]) qui adopte les idées de Duhamel, Maas, Flourens, Dupuytren, Cruveilhier, Rindfleisch etc., la formation du cartilage représente une des premières phases du cal et serait ainsi la condition nécessaire à la soudure osseuse des extrémités fracturées. Ziegler admet un lien direct entre une dislocation des fragments et la quantité du cartilage produit, bien qu'il l'ait trouvé aussi indépendamment de tout traumatisme.

D'après Kapsammer [2]) l'apparition du tissu cartilagineux dans le cal représenterait un retard dans la guérison; celle-ci devrait survenir directement au moyen du cal osseux après immobilisation absolue des deux fragments bien réduits. Donc la disjonction des fragments et leur mobilité seraient surtout la cause de l'apparition du cartilage dans le cal, et ce cartilage serait en tout cas limité au point où l'irritation est la plus forte.

Fujinami [3]) dans son étude comparative sur les changements des tissus pendant la guérison des fractures chez les différents animaux, a observé que la formation du cartilage dans le cal dépendait avant tout de l'espèce animale, comme Volkmann, Kölliker, Foerster, Busch l'avaient précédemment affirmé. Il a constaté que dans les fractures du cubitus chez les oiseaux, même réduites et immobilisées, le cartilage était toujours abondant dans le cal; au contraire, le cal des fractures chez les tritons et les lézards, dont les mouvements sont très vifs et étendus, est pauvre en cartilage.

Outre l'espèce animale, Fujinami accuse encore l'âge de l'individu et son état de nutrition générale et locale comme influençant l'apparition du tissu cartilagineux. Celui-ci est abondant chez les sujets jeunes et bien nourris, il est rare chez les vieux et les débilités. Busch, du reste, l'avait déjà affirmé en son temps.

---

[1] Deutsch. Arch. f. Klinische Med. V 66 p. 435, 1889.

[2] Virchow's Archiv. Bd. 152 p. 157, 1898.

[3] Ueber die Gewebsveränderungen bei der Heilung von Knochenfracturen. Ziegler's Beiträge z. patholog. Anatomie u. z. allgemein. Pathologie. Vol. 29. p. 432. 1901.

Matsuoca [1]) a étudié l'apparition du cartilage dans le cal dans une série de fractures sous-cutanées de l'avant-bras et de la jambe des pigeons. Il en a tiré la conclusion que la mobilité des fragments ne peut être invoquée comme cause directe de la formation du cartilage, même si l'on admet un rapport étroit entre l'apparition du cartilage et sa persistance dans le cal, d'une part, et la mobilité, de l'autre. Cependant il reconnaît que la substance cartilagineuse se trouve en moindre quantité et disparaît rapidement quand les deux moignons ont été immobilisés par un plâtre bien adapté.

Cornil et Coudray [2]) étudient les fractures sous-périostiques des côtes ou du radius chez le lapin. Déjà après 48 heures, les deux moignons se recouvrent de travées osseuses néoformées par prolifération de la couche profonde du périoste ; ces travées apparaissent plus tardivement — le 5e jour — à la surface interne du cylindre osseux et par les canaux de Havers dans l'épaisseur de l'os lui-même et finissent, en se réunissant les unes aux autres, par donner naissance au cal osseux. Ce n'est que plus tard et loin de la ligne de fracture, entre l'os néoformé et le périoste épaissi des deux bouts fracturés qu'apparaissent des noyaux de cartilage hyalin qui s'ossifient à leur tour et rendent ainsi plus solide le cal osseux primitif.

Par ces expériences Cornil et Coudray ont voulu prouver que la mobilité des fragments — réduite au minimum dans leurs expériences — n'a aucune influence sur la production du cartilage dans le cal.

Pour beaucoup d'auteurs (tels que Cornil [3]), Ranvier [4]), Rigal et Vignal [5]), Cazini) l'apparition du cartilage dépend surtout du genre de fracture. Ils auraient en effet constaté qu'il existe du cartilage dans le cal des fractures sous-cutanées, tandis qu'il manque toujours quand la fracture est accompagnée de déchirures des

---

[1] Zeitsch. f. Chirurg. Vol. 70, 1903.

[2] Bulletin de l'Académie des Sciences 1903, p. 220.

[3] Manuel d'Histol. pathol. Vol. I, p. 715, 1901.

[4] Technisches Lehrbuch der Histologie. Leipzig 1888, p. 388.

[5] Recherches expériment. sur la formation du cal etc. Archiv. de physiologie 1881, p. 419 et 554.

parties molles, spécialement si un processus suppuratif, plus ou moins marqué, complique encore la lésion — dans ce cas le cal qui devra finalement souder les deux fragments, est dès le commencement constitué par une abondante néoformation de travées osseuses en majeure partie périostiques et en très petite partie d'origine endostique.

Récemment Giani[1]) pour reconnaître l'influence du mouvement sur la production du cal cartilagineux a fait une série méthodique d'expériences sur des lapins de même taille, nourris de même manière et maintenus dans des conditions égales.

Il choisit d'abord des côtes, mais ces dernières se cassant à cause des mouvements respiratoires, même dans le cas d'une encoche minime, il s'adressa au tibia, où il produisait avec une scie très fine une série d'entailles tantôt pénétrant jusqu'à la cavité médullaire, tantôt intéressant à peine l'épaisseur de l'os. L'examen histologique de chaque cas était pratiqué à une période déterminée.

Dans une première série de cas — fractures des côtes avec chevauchement des fragments, examinées après 10, 15, 20, 25 et 30 jours, il a obtenu les résultats suivants: la réaction périostique s'est montrée très vivement, comme premier phénomène, sur l'une et l'autre des extrémités, sous forme de travées ostéoïdes apparaissant à la surface du cylindre osseux; l'abondance de ces travées augmente à mesure qu'on s'éloigne du trait de fracture, elle est remarquable surtout sur les surfaces en vis-à-vis; ceci est dû probablement au chevauchement. Et c'est en ce même point que, peu après, le tissu cartilagineux fait son apparition: ce sont d'abord quelques rangées de cellules appliquées les unes contre les autres sur les surfaces rapprochées des deux moignons; puis elles augmentent rapidement de nombre et donnent enfin un unique et gros bloc cartilagineux qui remplit tout l'espace interfragmentaire, en envoyant des prolongements soit le long des surfaces externes des fragments, soit également dans la direction de leurs cavités médullaires. De ces deux tissus néoformés le cartilage hyalin demeure limité au foyer de fracture et a son plus grand développement là où les deux fragments chevauchent continuel-

[1] Influenza del movimento nella produzione del callo cartilagineo. Archivio p. le Scienze Mediche. Vol. XXVIII. 1904.

lement l'un sur l'autre. Les travées ostéoïdes, au contraire, s'étendent assez loin du foyer de fracture et apparaissent aussi sur la surface d'ossification enchondrale, et au milieu de la moelle osseuse, devenue fibreuse au voisinage du trait de fracture. Le tissu cartilagineux augmente pendant environ 25 jours après la production de la fracture, pour commencer à s'ossifier et à diminuer.

De la seconde série de fractures des côtes-fractures sans chevauchement, examinées après 10, 15, 20, 25 et 30 jours — Giani a tiré deux faits importants: 1. la quantité relativement faible du tissu cartilagineux et 2. sa production complète déjà dès le commencement de la réparation du traumatisme; il a constaté que même avant qu'aucune réaction néoformative quelconque ait commencé, sur la face costale à l'endroit de l'incision, — le cartilage apparaît déjà en petits amas sur les bords du trait de fracture là, où la continuité du périoste avait persisté; puis il s'insinue entre les fragments dont il envahit également la cavité médullaire. Le 20e jour, le cartilage hyalin forme déjà une bande assez épaisse et presque continue qui occupe environ toute la ligne de fracture; sa production semble s'arrêter et l'ossification enchondrale commencer. Dans les cas où il se produisait un léger déplacement, le tissu cartilagineux se montrait en beaucoup plus grande quantité et revêtait de tous côtés les extrêmités libres de chaque moignon.

Sa troisième série d'expériences comprend des incisions faites sur le tibia au moyen d'une scie. L'examen des incisions dans les stades différents — après 10 et 15 jours, quand l'incision atteignait la cavité médullaire, et après 10, 15 et 20 jours, quand l'incision n'intéressait pas la moelle — a donné les résultats suivants.

Dans le premier cas le périoste et la moelle concourent pour combler la perte de substance; la réaction endostale est prompte, vive et se traduit par une abondante formation de travées osseuses appliquées contre l'encoche elle-même; le périoste répond d'abord à l'irritation par une néoformation de travées osseuses à une certaine distance de l'incision; celles-ci augmentent graduellement, s'approchent de l'encoche et y pénètrent pour s'unir au tissu néoformé provenant de la cavité médullaire. On rencontre du cartilage sur la face périostale bien loin de l'encoche, appliqué contre les travées osseuses encore au 15e jour, tandis que dans

la cavité médullaire, déjà au 10e jour on n'en trouve que des restes en voie d'ossification métaplasique. Dans le second cas les deux petites masses de travées ostéoïdes qui se forment rapidement sur les côtés de l'incision et s'étendent à une certaine distance, s'insinuent bientôt dans son intérieur et se substituent aux résidus hémorragiques qui l'occupaient précédemment. L'os spongieux récent qui comble si rapidement l'encoche tend à se transformer également vite en un tissu osseux compact. Toujours à une certaine distance de l'encoche, entre le périoste et le reticulum osseux néoformé, on voit, dans les premiers jours seulement, quelques petits amas de cellules cartilagineuses. La réaction endostale au point où l'encoche a été faite peut exister ou bien manquer.

En résumé, les expériences de Giani ont démontré que le cartilage hyalin existe en grande quantité et s'étend assez loin dans les cas où un chevauchement appréciable accompagne la fracture, tandis qu'il est en faible quantité dans les cas où tout déplacement manque. Dans le premier cas, la disposition spéciale du tissu cartilagineux dans le foyer de fracture est aussi d'une grande importance: il apparait presque constamment sur les surfaces de contact des fragments et ensuite, bien qu'il aille encapuchonner les extrémités fracturées, il y demeure en plus grande quantité jusqu'à la transformation en tissu osseux par ossification enchondrale. Giani en conclut qu'une telle disposition du tissu cartilagineux doit être en rapport non seulement avec le chevauchement, mais aussi et plus encore avec la mobilité des fragments et les frottements qui en résultent; dans les cas où l'os avait été légèrement lésé dans sa continuité seulement, et où en conséquence tout mouvement et frottement avaient été exclus, le tissu cartilagineux apparaissait en très petite quantité.

On voit d'après les travaux précités que l'apparition du cartilage dans le cal n'est pas encore tout à fait expliquée.

Aussi avons-nous à notre tour, sur le conseil de notre maître M. le professeur Stilling, institué plusieurs séries d'expériences sur des grenouilles, des tritons et des lapins dans le but d'élucider cette intéressante question.

Nous avons divisé nos expériences en trois séries : ayant produit chez des grenouilles et des tritons des fractures sous-cutanées du fémur, les animaux ont été laissés sans aucun pansement

dans une première série ; dans une deuxième série les fractures ont été immobilisées au moyen de petits tubes en verre.

L'examen anatomique a été fait pour les grenouilles du 1er au 98me jour après la fracture (26 expériences); les tritons ont été conservés jusqu'au 88e jour après l'opération (18 expériences).

Dans une troisième série nous avons fait de petites encoches sur la crête antérieure du tibia du lapin pour voir si des noyaux de cartilage se forment dans le périoste lorsque toute mobilité des parties atteintes est exclue et que l'os est simplement lésé sans fracture.

Pour les dix cas opérés, l'examen anatomique a été fait à partir du 10me au 25me jour après l'expérience.

Les animaux ayant été sacrifiés à des périodes déterminées (à compter du moment de la fracture), les pièces convenablement fixées furent étudiées ultérieurement au moyen de la méthode des coupes.

Comme liquide fixateur nous avons employé le liquide de Müller, mélangé à parties égales avec une solution de formaline à 10 %. Comme décalcifiant nous avons utilisé pour les fémurs de tritons l'acide picrique, pour ceux de grenouilles l'acide nitrique à 4 % et pour les tibia de lapins le liquide d'Ebner. Après décalcification complète, ces pièces sont passées dans des alcools à 75°, 96° et absolu ; enfin suit l'inclusion à la celloïdine.

Coloration à l'hémalun-éosine ou à l'hémalun-van Gieson.

Comme nous venons de le dire nous avons dans une première série examiné les fractures immobilisées, dans une seconde les fractures sans immobilisation. Il est très difficile d'obtenir une immobilisation parfaite. Les différents moyens que nous avons essayé d'appliquer ont échoué et seuls des tubes de verre, dans lesquels le membre cassé était introduit — appareil proposé par Monsieur le professeur Roux — nous a donné de bons résultats, permettant une survie des grenouilles jusqu'à 98 jours et des tritons jusqu'à 88 jours. Le seul inconvénient que présentent ces tubes, c'est de ne pouvoir tout à fait s'adapter aux cuisses de certaines grenouilles — d'où immobilisation incomplète — cause qui pourrait peut-être expliquer certaines différences dans les résultats dont nous parlerons.

A. Expériences sur le fémur de la grenouille.

Durée des expériences : du mois de Mars au mois d'Octobre.

Examen pratiqué 1, 8, 14, 20, 24, 30, 45, 50, 57, 72, 80, 88 et 98 jours après la fracture.

Les grenouilles ont été maintenues toutes dans des conditions égales.

Ire série — Fractures non immobilisées.

a) Examen après un jour : les deux fragments sont fortement écartés et les tissus voisins infiltrés de sang; on trouve de véritables lacs sanguins entre les fibres musculaires; on ne remarque rien de spécial au point de la fracture.

b) Examen après 8 jours : à une certaine distance du trait de fracture nous trouvons un léger épaississement du périoste formé de plusieurs couches de cellules fusiformes très allongées, dont le grand axe pour la plupart est parallèle à celui de l'os. Ces cellules s'insinuent entre les fibres musculaires du voisinage, dans le périmysium, où l'on observe une augmentation du nombre des cellules fixes du tissu conjonctif.

c) Examen après 14 jours : l'épaississement du périoste, peu prononcé dans l'expérience précédente, est beaucoup plus marqué et s'étale sur un trajet plus long. Entre les cellules fusiformes on trouve des leucocytes et des globules rouges en quantité variable.

Dans d'autres cas de 14 jours, toutes conditions égales d'ailleurs, nous avons pu observer que l'épaississement du périoste variait beaucoup.

d) Examen après 20 jours : présente peu de différence d'avec c.

e) Examen après 22 jours : fort épaississement du périoste, dans lequel on peut distinguer deux couches : une externe constituée par des cellules fusiformes et une interne, plus foncée, formée de cellules serrées les unes con-

tre les autres, dont un certain nombre sont fusiformes, mais courtes, d'autres ovales ou bien irrégulièrement arrondies. La couche interne est plus épaisse que l'externe. A l'extrémité du fragment supérieur on trouve pour la première fois dans le périoste épaissi des travées ostéoïdes qui se perdent dans un tissu néoformé remplissant tout l'intervalle entre les deux fragments. Dans ce tissu à cellules très irrégulières on trouve quelques esquilles osseuses et des vaisseaux néoformés en quantité plus ou moins grande.

f) Examen au 30me jour : l'épaississement du périoste est moins prononcé que dans les cas précédents ; on n'y voit pas encore de travées ostéoïdes ; les deux fragments sont très écartés et des muscles sont interposés entre eux ; très peu de tissu néoformé.

g) Examen au 45e jour : les deux extrémités de l'os fracturé sont entourées d'un tissu néoformé jusqu'à une distance plus ou moins grande de la surface fracturée ; il est fortement coloré par l'hémalun et remplit les interstices entre les tissus mous environnants. Ce tissu est abondant dans le voisinage de deux esquilles osseuses se trouvant non loin de la fracture ; il est composé de cellules fusiformes de dimensions variables. Les deux couches du périoste épaissi sont très visibles.

h) Examen au 50e jour : les fragments sont entourés à leurs extrémités d'un tissu coloré en bleu clair, composé de cellules fusiformes ou arrondies ; on y distingue quelques cellules rondes, entourées d'une capsule claire, ressemblant à une capsule cartilagineuse ; une substance hyaline, sans structure, en est la substance intercellulaire— on y constate donc du tissu cartilagineux néoformé.

i) Examen au 57e jour : les deux fragments sont en vis-à-vis par leurs bouts qui présentent sur les côtés des travées ostéoïdes très développées ; tout l'espace entre les deux extrémités est comblé d'un tissu coloré plus ou moins fortement en bleu par l'hémalun ; ce tissu n'est que du cartilage qui se colore mieux près de l'os, car son développement y est plus avancé ; on y trouve aussi quelques ilots de cartilage adulte ; ça et là quelques vaisseaux néoformés, surtout au milieu du cal.

j) Examen au 74e jour : les deux fragments, très écartés l'un de l'autre, présentent à leurs bouts et à une certaine distance de ceux-ci des amas d'un tissu cartilagineux jeune qui, près de l'os, est remplacé par des travées ostéoïdes, emprisonnant dans leurs mailles des ilots de cellules cartilagineuses. Dans toutes ces préparations le cartilage est toujours plus abondant sur l'extrémité du fragment inférieur.

k) Examen au 80e jour : les deux extrémités des fragments sont réunies par un cal, formé de noyaux cartilagineux, entourés de travées ostéoïdes bordées à leur tour par une rangée d'ostéoblastes. Entre ces amas se trouvent des vaisseaux en grand nombre. Plus le cartilage est éloigné de l'en-

droit de la fracture même, plus il est coloré et mieux développé. En comparant la moelle osseuse près du trait de fracture à celle prise à une certaine distance, on remarque dans la première des chromatophores et des vaisseaux en plus grande quantité.

l) Examen au 88e jour : les deux fragments quoique fortement écartés sont réunis par un cal énorme, formé surtout de tissu cartilagineux ; il n'est interrompu que par des vaisseaux en grand nombre et par des travées ostéoïdes.

m) Examen au 98e jour : le cal est très abondant : il remplit tout l'espace entre les deux fragments dont les bouts présentent des travées ostéoïdes en abondance qui s'étendent le long de l'os à une certaine distance, surtout du côté externe.

IIme Série. — Fractures immobilisées.

a) Examen après un jour : les deux fragments sont peu éloignés ; les tissus du voisinage sont écartés par des lacs sanguins dûs à la déchirure des vaisseaux.

b) Examen au 8e jour : un très léger épaississement du périoste à une certaine distance du point fracturé ; des cellules fusiformes, dont l'axe est parallèle à celui de l'os, y forment plusieurs couches.

c) Examen au 14e jour : l'épaississement du périoste est un peu plus prononcé que dans le cas précédent.

d) Examen au 20e jour : sur le fragment inférieur on voit à l'extérieur de l'os une couche de cellules fusiformes qui tendent à changer d'aspect et présentent des formes plus ou moins différentes. La moelle du fragment supérieur est hyperémiée.

e) Examen au 24e jour : immobilisation probablement mal réussie ; les deux fragments sont écartés l'un de l'autre et cette fracture présente le même aspect que celle du cas e) de la Ire série (fracture non immobilisée de 22 jours).

f) Examen au 30e jour : les deux fragments sont rapprochés l'un de l'autre ; à une certaine distance du trait de la fracture le périoste présente un épaississement très remarquable. Les cellules qui bordent l'os forment deux couches : l'interne, la plus foncée, se compose de cellules serrées les unes contre les autres. Elles sont fusiformes, irrégulièrement arrondies ou ovalaires ; leur grandeur varie. La couche externe, plus claire, ne contient que des cellules fusiformes plus espacées les unes des autres. Nulle part du cartilage.

g) Examen au 45e jour : les deux fragments sont dans l'axe et leurs extrémités sont en vis-à-vis à une distance telle qu'aucun frottement n'était possible. Outre le léger épaississement du périoste à une certaine distance du trait de la fracture, on y trouve des travées ostéoïdes.

h) Examen au 50e jour : les deux fragments sont dans l'axe ; leurs bouts ne se touchent que par leurs pointes effilées. A l'endroit de la fracture les parties molles sont remplacées par une masse faiblement colorée en bleu, masse que l'on rencontre également entre les tissus du voisinage. On ne peut pas distinguer dans cette masse de figures histologiques nettes, excepté çà et là des cellules, entourées d'une capsule claire.

Ce cas présente une différence très prononcée en comparaison avec le cas h) de la Ire série.

i) Examen au 57e jour : les deux fragments sont éloignés et écartés l'un de l'autre ; des tissus mous, des muscles s'y sont interposés en abondance et le cal n'existe que près du fragment inférieur : on y trouve du cartilage avec travées se colorant mal, analogues aux travées ostéoïdes. A une certaine distance des extrémités le périoste est très épaissi.

j) Examen au 72e jour : les extrémités fracturées, très rapprochées ont légèrement chevauché l'une sur l'autre ; elles sont réunies par un cal, développé particulièrement sur un des fragments. Il est formé par un tissu cartilagineux coloré par l'hémalun, et le cartilage contient de nombreuses travées ostéoïdes. Les bouts des fragments qui pénètrent dans le cal présentent des travées ostéoïdes se continuant le long de l'os jusqu'à quelque distance du trait de fracture.

k) Examen au 80e jour : les deux fragments, dans l'axe, sont réunis par un cal allongé qui les fixe solidement ; ce cal est formé du cartilage qui commence à apparaître à une certaine distance du trait de fracture le long de l'os. Des travées ostéoïdes se rencontrent disséminées dans ce cartilage ; un petit fragment osseux est complètement entouré par ces travées.

Il y a une différence assez marquée entre le cartilage de ce cas d'avec celui de la fracture non immobilisée, observée au 80e jour.

l) Examen au 88e jour : les deux fragments, peu écartés, le sont cependant beaucoup plus que dans le cas précédent, et le cal est moins abondant, aussi sa disposition est-elle tout autre : il est presque entièrement appliqué sur le fragment inférieur. Quelques parties du cal sont colorées en bleu foncé (— cartilage vieux), les autres, présentant du cartilage jeune, sont faiblement colorées. Le long de l'os et à son extrémité on trouve des travées ostéoïdes, abondantes surtout à une certaine distance du point de fracture.

Grande différence entre ce cas et celui, décrit sous la lettre l) de la Ire série.

m) Examen au 98e jour : la fracture s'est faite très bas, le cal assez abondant est appliqué surtout sur le fragment supérieur. Il est presque exclusivement formé par du cartilage et ce n'est qu'autour des vaisseaux et près des fragments osseux qu'on trouve des travées ostéoïdes bordées d'ostéoblastes.

De ces deux séries d'expériences sur les grenouilles nous pouvons conclure que le cartilage se localise surtout entre les deux extrémités osseuses et y est plus abondant dans les cas où le chevauchement a eu lieu ; mais il faut cependant remarquer que cette dernière constatation n'a pu toujours se faire ; dans quatre cas seulement de toute notre série la différence était bien visible.

B. Expériences sur le fémur du triton.

Durée des expériences du mois de Février au mois d'Octobre

Examen pratiqué 7, 12, 24, 40, 55, 60, 72, 79, 88 jours après la fracture.

Tous les tritons ont été maintenus dans les mêmes conditions pendant tout le temps des expériences.

1re série — Fractures non immobilisées.

a) Examen au 7me jour : les deux fragments, peu écartés l'un de l'autre, présentent un léger épaississement du périoste non loin du trait de fracture. On y voit une accumulation de cellules conjonctives qui ont une forme ovalaire, à extrémités effilées, quelquefois avec des prolongements.

b) Examen au 12me jour : l'os est fracturé en plusieurs fragments qui ont pris des positions très différentes. Le périoste présente un épaississement assez prononcé surtout près du trait de fracture.

c) Examen au 24me jour : le fémur n'a pas été entièrement cassé ; du côté de l'encoche on voit beaucoup de tissu connectif formé en grande partie de cellules fusiformes très serrées ; ce même tissu est peu abondant du côté opposé.

d) Examen au 40me jour : la fracture du fémur est accompagnée d'esquilles ; les fragments sont fortement éloignés les uns des autres. Les surfaces de fractures sont recouvertes d'une substance connective, riche en cellules fusiformes ; entre ces cellules apparait çà et là une substance amorphe de coloration claire. Le périoste des fragments est épaissi non loin du trait de fracture.

e) Examen au 55me jour: les deux fragments sont éloignés l'un de l'autre, mais entre eux on voit un amas de tissu néoformé qui se continue sur un certain trajet le long des fragments. Ce tissu rappelle beaucoup le tissu cartilagineux: il est formé d'une substance hyaline, colorée en rose-bleu clair, dans laquelle on trouve des cellules à noyaux foncés, irrégulières, entourées çà et là d'une capsule claire; c'est du cartilage en voie de développement, les cellules n'ont pas encore leur régularité typique.

f) Examen au 60me jour: la fracture s'est faite en deux endroits; en examinant celle des deux fractures, où les fragments se sont fortement rapprochés par leurs faces latérales, on voit le tissu cartilagineux bien développé sur les deux bouts des fragments, de même que sur leurs faces latérales qui ont subi le frottement; cependant entre les deux fragments on constate encore l'existence de tissu connectif avec ses cellules fusiformes.

g) Examen au 72me jour: léger chevauchement des fragments, entre lesquels on trouve du tissu connectif en abondance; sur l'extrémité du fragment supérieur se voit du tissu cartilagineux typique qui lui forme un capuchon.

h) Examen au 79me jour: les deux fragments sont réunis par un cal cartilagineux volumineux, remplissant l'espace entre les deux bouts et s'étendant un peu le long des fragments. Nous avons là du cartilage typique.

i) Examen au 88me jour: les deux fragments sont réunis par un gros cal cartilagineux qui s'étend de l'extrémité pointue du fragment inférieur à la face correspondante du fragment supérieur. Il a la forme d'un cône parfait à base supérieure.

Nous verrons qu'il diffère beaucoup du cas *i)* de la IIme série.

Voir le dessin (*Pl. I. fig. 1*).

IIme série — Fractures immobilisées.

a) Examen au 7me jour: cette fracture présente tout à fait le même tableau que celle de 7 jours de la Ire série; la seule différence est que les fragments semblent être à moins grande distance.

b) Examen au 12me jour : les deux fragments, quoique dans l'axe, sont très éloignés l'un de l'autre. Outre l'épaississement un peu plus prononcé du périoste on n'y trouve point de changement.

c) Examen au 24me jour : l'os fracturé ne présente pas de chevauchement appréciable. Sur les deux fragments le périoste est épaissi; à l'endroit de la fracture on voit tout un manchon de tissu néoformé à cellules fusiformes; près de l'os, des fibres provenant du périoste s'insinuent entre les cellules; on y voit aussi un peu de substance intercellulaire hyaline.

d) Examen au 40me jour : la disjonction des fragments n'est pas très forte, mais des muscles se sont interposés entre les deux faces en regard qui sont entourées du même tissu néoformé à cellules fusiformes avec noyau allongé. On voit ce même tissu s'interposer entre les fibres musculaires. Entre les cellules on constate ça et là l'existence d'une substance hyaline, colorée en rose clair.

e) Examen au 55me jour : les deux fragments sont dans l'axe, et on y voit, entre les deux bouts, de même que le long des os, à une certaine distance de la fracture, un tissu connectif, rappelant beaucoup le tissu cartilagineux, c'est un tissu coloré en rose-bleu clair, très riche en cellules fusiformes à noyaux allongés; la substance intercellulaire, hyaline, y est encore peu abondante, mais cependant plus que dans le cas précédent. On trouve non loin de la fracture quelques amas de cartilage typique.

f) Examen au 60me jour : les fragments ne présentent presque aucun chevauchement; l'endroit de la fracture est entouré d'un manchon de tissu cartilagineux; dans l'intervalle, compris entre les deux fragments, le tissu connectif néoformé présente déjà les caractères du tissu cartilagineux : on distingue aussi la substance intercellulaire hyaline et quelques capsules.

g) Examen au 72me jour : malgré l'immobilisation, les deux fragments ont chevauché, mais on n'y trouve pas de vrai cartilage sur les extrémités osseuses; cependant entre les deux faces parallèles l'amas du tissu connectif néoformé présente entre les cellules une substance hyaline remarquable.

h) Examen au 79me jour : aux extrémités des deux fragments existent deux ilots de cartilage hyalin typique; on en trouve aussi sur la face du fragment inférieur qui semble avoir subi des frottements en suite d'un léger chevauchement du fragment supérieur.

i) Examen au 88me jour: les extrémités acérées des fragments sont noyées dans un tissu néoformé très abondant, mais le cartilage ne s'est développé que sur le fragment supérieur et en petite quantité.

Le contraste entre ce cas-ci et le cas analogue de la Ire série est très évident.

Voir le dessin *(Pl. I. fig. 2).*

L'examen de ces deux séries de préparations nous permet de conclure que dans les fractures non immobilisées, chez les tritons, le tissu cartilagineux apparaît plus vite et est plus abondant que dans le cal d'une fracture immobilisée de même âge.

C. Expériences faites sur les lapius.

Chez les lapins jeunes, de 5-6 mois nous avons fait sur la crète antérieure du tibia des encoches de grandeurs différentes.

L'opération comprenait les temps suivants : l'animal est endormi à l'ether; nous faisons une incision sur la jambe rasée et bien lavée au savon; arrivés sur l'os nous incisons le périoste, puis l'écartons avec les parties molles environnantes. A l'aide d'un ciseau et d'un marteau nous creusons une encoche, dont les dimensions sont mesurées pour chaque cas. Après avoir autant que possible enlevé toutes les esquilles d'os, nous suturons à la soie premièrement le périoste, ensuite la peau. La plaie est recouverte de iodoforme et la jambe emprisonnée dans un appareil silicaté. (Cf. phot. au Roentgen).

Pendant le temps d'expérience les animaux étaient pourvus d'une bonne nourriture et bien soignés. Pas de complication post-opératoire.

Nous avons opéré 10 lapins, dont l'encoche a été examinée après des intervalles fixes tantôt sur des coupes longitudinales, tantôt transversales.

1. *a*) Lapin de 6 mois; poids — 2150 gr.

L'encoche a 4 mm. de longueur sur 3 mm. de largeur et 3 mm. de profondeur.

Durée de l'expérience — 10 jours.

Les coupes longitudinales, faites au niveau de l'encoche dans l'axe du tibia, présentent le tableau suivant : la perte de substance est comblée en

partie par des restes d'une hémorragie, en partie par un tissu connectif jeune, riche en cellules. A une certaine distance de l'encoche on voit des travées ostéoïdes apparaître en très petit nombre. La réaction endostale manque, car l'encoche n'a pas été assez profonde. Dans le tissu comblant l'encoche, on constate quelques esquilles osseuses.

b) Lapin de 6 mois, poids — 2160 gr.

L'encoche a 4 mm. de longueur, 3 mm. de largeur et 2 $^3/_4$ mm. de profondeur.

Durée de l'expérience — 10 jours.

Sur les coupes transversales de ce cas nous avons constaté les mêmes formations que dans le cas précédent.

II. *a)* Lapin de 5 mois, poids — 2100 gr.

L'encoche a 5 mm. de longueur, 4 mm. de largeur et 4 mm. de profondeur.

Durée de l'expérience — 15 jours.

Coupes longitudinales : des deux côtés de l'encoche, c'est-à-dire au-dessus et au-dessous d'elle, le tibia présente deux noyaux de tissu ostéoïde, dont les travées, en diminuant rapidement d'épaisseur au niveau de l'encoche, s'étendent assez loin vers les extrémités du tibia. L'encoche est comblée en partie par des travées osseuses néoformées. Quelques esquilles osseuses sont entourées de cellules géantes.

b) Lapin de 5 $^1/_2$ mois, pesant 2145 gr.

L'encoche a 4 mm. de longueur, 3 mm. de largeur et 3 mm de profondeur.

Durée de l'expérience — 15 jours.

Coupes transversales — même tableau.

III. Lapin de 6 mois, poids — 2200 gr.

La longueur de l'encoche — 4 mm., sa largeur 3 mm., sa profondeur 3 mm.

Durée de l'expérience — 17 jours.

Coupe transversale : l'encoche est presque entièrement comblée par des travées ostéoïdes. Des travées ostéoïdes aussi dans la cavité médullaire. De chaque côté de l'encoche les travées ostéoïdes devenues encore plus abondantes que dans les expériences précitées.

IV. *a)* Lapin de 6 mois, poids — 2215 gr.

L'encoche a une longueur de 4 mm., une largeur de 3 mm. et va en profondeur jusqu'à la spongieuse, soit à 3 $^1/_2$ mm. environ.

Durée de l'expérience — 20 jours.

Coupes longitudinales : la néoformation osseuse a beaucoup avancé — l'encoche est complètement remplie de travées ostéoïdes ; la réaction du périoste est surtout prononcée d'un côté de l'encoche, où les travées ostéoïdes sont extrêmement abondantes.

b) Lapin de 6 mois, poids — 2210 gr.

L'encoche a 4 mm. de long, 3 mm. de large et 2 mm. de profondeur.

Durée de l'expérience — 20 jours.

Coupes transversales : sur la surface du tibia on trouve à une certaine distance de l'encoche une légère réaction périostique, mais l'encoche elle-même est tout à fait remplie : c'est un riche réticulum osseux de nouvelle formation qui comble toute la perte de substance ; ce tissu est si abondant qu'il dépasse même la surface normale du tibia. Non loin de l'encoche, à l'endroit où passait le fil de suture, on constate une masse bien limitée colorée par l'hémalun — c'est le reste du fil.

V. *a)* Lapin de 6 mois, poids — 2190 gr.

L'encoche a une longueur de 4 mm., sur 3.5 mm. de largeur et 2.5 mm. de profondeur.

Durée de l'expérience — 21 jours.

Coupes transversales : la néoformation périostale sur le tibia, aussi bien au voisinage immédiat de l'encoche qu'au loin, est très réduite ; elle se continue avec le riche reticulum osseux de nouvelle formation qui comble l'encoche. La réaction endostale y est très faible.

b) Lapin de 6 mois, poids — 2185 gr.

Longueur de l'encoche : 4 mm., largeur : 3,5 mm. profondeur : 2 mm.

Coupes longitudinales — même tableau qu'au cas précédent.

VI. Lapin de 6 mois, poids — 2180 gr.

L'encoche présente en longueur 4 mm., en largeur 3 mm. et en profondeur 2,5 mm.

Durée de l'expérience — 25 jours.

Sur les coupes transversales on voit l'encoche complètement remplacée par une énorme masse de tissu néoformé composé de travées ostéoïdes qui semblent se transformer en un tissu osseux compact.

L'examen de ces préparations nous amène à conclure que le tissu cartilagineux fait totalement défaut lorsque, comme dans nos expériences, la lésion est peu profonde ou bien lorque la continuité de l'os étant conservée on peut exclure toute action de mouvement et de frottement. Nous n'avons jamais constaté la production de petits amas de cartilage à la suite d'entaille produite sur le tibia du lapin. Dans ce cas nous avons toujours observé la guérison par formation d'un tissu osseux.

Nous croyons que les différentes séries des préparations que nous venons de décrire nous permettent de tirer les conclusions suivantes :

Chez les grenouilles et les tritons le cal cartilagineux est plus volumineux dans les cas où les fragments de l'os fracturé sont restés mobiles que dans les cas où ces fragments ont été immobilisés.

Le cartilage se forme surtout à la surface des fragments qui chevauchent l'un sur l'autre.

Nous pouvons donc confirmer pour ces animaux les résultats que Giani a obtenus sur le lapin, et concluons comme cet auteur que c'est le mouvement des parties brisées qui joue un rôle dans la formation du cartilage dans le cal.

EXPLICATION DES FIGURES

Pl. I et II.

Figure 1. — Coupe microscopique du fémur fracturé du triton au 88e jour de sa guérison. Ire série, cas *i*. Grossissement : 20.

Fig. 2. — Coupe microscopique du fémur du triton de la IIme série, cas *i*. Grossissement : 20.

Fig. 3. — Tibia du lapin avec l'encoche sur la crête antérieure ; phot. au Rœntgen du Dr Reiss.



Fig. 3

OSCAR RAPIN

Etude de quelques tumeurs mésonéphriques des organes génitaux féminins.

1906

II

Etude de quelques tumeurs mésonéphriques des Organes génitaux féminins.

Depuis la magistrale étude de v. Recklinghausen sur les adénomes et les cystoadénomes de l'utérus et des trompes [1]), les pathologistes n'ont pas cessé de discuter le rôle du corps de Wolff dans la formation de certaines tumeurs des organes génitaux féminins.

Tandis que de nombreux auteurs se rangeaient à l'idée de v. Recklinghausen, d'autres refusèrent d'admettre son hypothèse et firent intervenir la muqueuse utérine ou tubaire dans la formation de ces néoplasmes.

Comme des revues très complètes et des considérations critiques sur cette matière ont été publiées par Schickele [2]) et tout dernièrement par R. Meyer [3]), nous croyons pouvoir faire abstraction ici d'un exposé de la question et des raisons avancées pour soutenir l'une ou l'autre hypothèse.

Déjà peu de temps après l'apparition de la monographie de v. Recklinghausen, Pick [4]), Pfannenstiel [5]), Cullen [6]) Aschoff [7]) et

---

[1]) *v. Recklinghausen.* Die Adenomyome und Cystadenome der Uterus- und Tubenwandung, 1896.

[2]) *G. Schickele.* Die Lehre von den mesonephrischen Geschwülsten.— Centralbl. für allgemeine Pathologie u. pathologische Anatomie. Jena, April 1904.

[3]) *R. Meyer* in Lubarsch und Ostertag. Ergebnisse, 1903, II, p. 518 (1905).

[4]) *Pick, L.* Die Adenomyome der Leistengegend und des hinteren Scheidengewölbes, ihre Stellung zu den paroophoralen Adenomyomen der Uterus- und Tubenwandung v. Recklinghausen's. Arch. für Gynäkol. Bd. 57.

[5]) *Pfannenstiel.* Ueber die Adenomyome des Genitalstranges Verzandl. d. deutsch. Ges. f. Gynäk u. Geburtsh. zu Leipzig, 1897.

[6]) *Cullen, Th. S.* Adenomyoma of the round ligament. — The John's Hopkins Hospital Bulletin. 62-63. — 1895.

[7]) *Aschoff*, Cystisches Adenofibrom der Leistengegend. Monatschr. f. Geb. und Gynäkol. Bd. 9. 1899.

Hartz[1]) signalèrent des tumeurs du ligament rond, de la région inguinale, de la paroi postérieure du vagin, de la cavité de Douglas, tumeurs dont la genèse est la même que celle des tumeurs de v. Recklinghausen.

Puisque les observations de ce genre sont encore peu nombreuses, nous croyons utile de donner ici une courte description de trois nouveaux cas d'adénomyome mésonéphrique du ligament rond.

Nous ajouterons à leur description l'examen d'un cas qui ne présente qu'un seul précédent[2]) dans la littérature : un adénofibrome développé dans une cicatrice abdominale après hystéropéxie.

OBSERVATION N° 1.

Adénofibromyome de la grande lèvre.

La tumeur a été extirpée le 3 décembre 1900 par M. le prof. Roux, chez une malade âgée de 45 ans, mère de 4 enfants et dont voici l'histoire :

Mme L. B. est atteinte depuis l'âge de 7 ans d'une hernie inguinale descendant dans la grande lèvre gauche. Cette hernie est apparue à la suite d'un effort. Elle est réductible et ne provoque d'abord aucune gêne, mais en 1893, à l'occasion d'une grossesse, le volume de la hernie augmente, et la malade est obligée de la contenir avec un bandage.

Elle pense que son bandage l'a blessée sous la pelotte, car, deux ans après, elle voit se développer sous la grande lèvre gauche une tumeur, grosse comme un pois, qui a grandi insensiblement pour atteindre, à la fin de 1900, le volume d'une noix dans son brou.

Cette tumeur est périodiquement douloureuse pendant les règles et quatre à cinq jours après. Elle ne gêne pas autrement la malade dont l'état général est resté excellent.

A la palpation, du reste absolument indolore, on sent la tumeur en partie dans la moitié supérieure de la grande lèvre gauche, en partie dans la moitié gauche du mont Vénus. Elle est de consistance ferme, à surface

---

[1]) *Hartz, A.* Sammelreferat über die mesonphritischen Adenomyome.—Monatsch. f. Geb. und Gynäk. Bd. 13.

[2]) *R. Meyer.* Ueber eine adenomatöse Wucherung der Serosa in einer Bauchnarbe. — Zeitsch. f. Geb. und Gynäk. Stuttgart, 1903.

bosselée, à limites nettes, mobile sur la symphyse, mais attachée au bassin par quelques trajets fibreux. Sortant du canal inguinal gauche, on sent un cordon de l'épaisseur d'un crayon, mais moins rond et moins dur. Il s'étale sur la tumeur et devient alors difficile à distinguer.

La tumeur est recouverte par la peau amincie. Sa surface est grenue de couleur gris-rose ou brunâtre par endroit. Ses dimensions correspondent à celles d'une pièce de 5 francs.

Dans les plis inguinaux il y a des deux côtés des ganglions un peu engorgés, mais indolores.

Pas d'autres altérations des organes génitaux.

Opération. — On détache la tumeur en réséquant une partie du ligament rond qui lui sert de pédicule. Le sac herniaire est extirpé et le canal inguinal fermé. —

Plaies guéries « per primam », résultat bon.

Décembre 1905. La malade s'est toujours bien portée depuis son opération. Elle ne ressent aucune douleur.

La *tumeur extirpée* est ovoïde, elle a 5 cm. de long sur 2,5 cm. de large. Elle est recouverte par la peau et située entièrement dans le tissu sous-cutané.

Sur la coupe, elle est formée de faisceaux nacrés, blanchâtres, très résistants, qui se continuent avec le tissu du derme.

Entre ces faisceaux, on remarque des îlots allongés ou ovalaires, d'une substance jaunâtre, moins résistante que le tissu conjonctif.

Dans ces îlots, on voit de petites ouvertures de forme irrégulière et assez nombreuses. Elles ont des grandeurs très diverses. Les plus grandes mesurent 3-4 mm. de long sur 1-2 mm. de large. Leur forme est variée. Soit circulaires, ovoïdes ou allongées, elles représentent des canaux ou des tubes plus ou moins réguliers, se dilatant par endroits et formant de vraies ampoules. Ailleurs les cavités ont une forme étoilée ou étranglée en biscuit, ou tout à fait irrégulière.

Les coupes de la tumeur durcie au formol et à l'alcool, puis incluse dans la celloïdine sont faites perpendiculairement à l'épiderme. Elles ont un diamètre de 23 mm. sur 26 mm.

Le parenchyme est constitué par des tubes glandulaires de calibres différents. La forme et la grandeur de la lumière varient rapidement dans un même canal. Ces tubes glandulaires sont irrégulièrement répartis dans un stroma composé de tissu connectif et de fibres musculaires lisses entremêlées sans ordre et se dirigeant dans toutes les directions. Le stroma est infiltré de nombreux leucocytes polynucléaires. De petits amas de pigment se voient entre les cellules ou dans les cellules.

On aperçoit aussi, et surtout dans les parties profondes de la tumeur, des amas colorés en jaune par le van Gieson, très pauvres en noyaux qui sont eux-mêmes mal colorés. Ces parties de tissu connectif paraissent dégénérées. Elles s'insinuent comme des rubans entre les faisceaux con-

nectifs normaux, et côtoient les vaisseaux et les tubes dont les parois propres ne présentent pas d'altération.

Les tissus musculaire et conjonctif sont enchevêtrés. Ils ne forment pas de gaine autour des canaux mais sont dissociés par les tubes glandulaires qui les traversent.

Directement autour du tube, le tissu fibrillaire est moins dense, ses mailles, lâches, sont infiltrées de très nombreuses petites cellules fortement colorées par l'hémalun et rappelant le tissu cytogène.

Les petits canaux sont tapissés d'un épithelium simple, cylindrique, très régulier ; il est cubique ou même aplati dans les larges canaux. Ce revêtement repose directement sur le tissu conjonctif sans qu'on voie de membrane basale. Il s'en détache quelquefois dans les larges tubes et se trouve isolé à l'intérieur. Il est d'autres fois tout à fait absent. Certains tubes sont remplis d'un magma granuleux dans lequel on reconnait de petites cellules rondes et des noyaux dégénérés.

Les cellules épithéliales ont des dimensions variant entre 11 et 18 microns de long et 4-12 microns de large. Elles ont un gros noyau bien coloré contenant plusieurs nucléoles de forme généralement ovoïde disposé suivant le grand axe de la cellule. Les limites de chaque cellule sont nettes. Dans certains tubes coupés perpendiculairement, on constate de beaux cils vibratils.

Partout l'épithélium n'a qu'une couche. Dans quelques tubes on aperçoit plusieurs rangées de cellules les unes derrière les autres, mais cela tient à l'obliquité de la coupe. Lorsque la coupe rencontre les bords d'un tube on n'aperçoit qu'un amas de cellules rangées en pavés.

Le revêtement épithélial de la peau est normal. Les poils sont, les uns normaux, les autres atrophiés, vacuolisés, leur gaine est ratatinée.

Les glandes de la peau ne présentent aucune anomalie.

OBSERVATION N° 2.

Adénofibrome du ligament de Poupart.

Mme M., âgée de 43 ans, est de constitution robuste, sans tares héréditaires. Elle est atteinte d'un goitre kystique n'occasionnant aucune gêne respiratoire.

Depuis quatre ans elle voit se développer entre le ligament de Poupart gauche et la grande lèvre une tumeur allongée qui atteint aujourd'hui le volume d'une noix. Cette tumeur est par places adhérente à la peau, elle est libre sur les os du bassin. M. le prof. Roux l'extirpe avec la peau qui qui la recouvre ; cette peau est saine.

La tumeur ressemble à une pyramide dont la base se trouve à un centimètre au-dessous de l'épithélium et dont le sommet s'avance dans le tissu sous-cutané.

La base, à peu près ovalaire, a un long diamètre de 3 ½ centimètres et une largeur de 3. La hauteur de la pyramide est de 4 cm.

La consistance de la tumeur est ferme. Ses rapports avec le tissu sous-cutané sont très intimes ; elle semble noyée dans ce tissu.

Sur une coupe de la pièce durcie à l'alcool on distingue une trame connective dans laquelle sont logés de petits ilots transparents de 1 à 1 ½ mm. de diamètre, de forme ovalaire ou arrondie. Dans plusieurs endroits on voit de petits kystes de dimensions analogues remplis de masses transparentes brunâtres. Par places la tumeur présente des taches pigmentaires d'un brun plus ou moins intense.

La tumeur se compose d'un substratum formé par du tissu connectif et des groupes de tubes glandulaires entourés de tissu moins dense, très riche en cellules. Ces groupes correspondent aux ilots mentionnés tout à l'heure.

Le tissu conjonctif est riche en fibres enchevêtrées. Ça et là, il est traversé par des vaisseaux sanguins d'aspect normal. Comme le montrent les coupes colorées d'après la méthode de Weigert, le tissu qui forme le substratum de la tumeur contient de très nombreuses fibres élastiques disséminées ou formant de gros paquets. Elles constituent des gaines bien déterminées autour des vaisseaux. Elles sont nombreuses et régulièrement réparties dans les parties externes de la préparation. Plus à l'intérieur, leur direction est irrégulière. Elles suivent parfois un canal dont elles composent par places la paroi sur laquelle l'épithélium est directement implanté. (Pl. III, fig. 3). Nous avons essayé d'éclairer par des coupes sériées la provenance des masses élastiques épaisses qui forment quelquefois une partie de la paroi des tubes. Ces masses paraissent et disparaissent au bout de quelques coupes. Elles proviennent de masses élastiques dissociées du ligament rond.

Les fibres musculaires lisses forment sur les bords de la préparation de longs faisceaux s'entremêlant avec le tissu conjonctif. A l'intérieur de la tumeur, elles forment des petits amas émergeant au milieu du stroma. Elles ne forment pas de gaines autour des tubes glandulaires.

Les ilots se composent de canaux très sinueux qui ne possèdent pas de gaine connective propre. Ils sont entourés par un tissu dont la structure rappelle celle du tissu cytogène. Les cellules de ce tissu sont allongées ou rondes, elles ont un gros noyau ovoïde, fortement coloré par l'hémalun. Entre ces cellules se voient quelques globes sanguins et des leucocytes. On trouve aussi des groupes de cellules contenant un pigment brun.

Les tubes glandulaires sont tapissés de cellules épithéliales régulières, ordonnées en une seule couche reposant sur une membrane basale. Les cellules sont cylindriques, cubiques ou aplaties suivant les tubes. Elles

ne présentent pas de formes atypiques. Elles mesurent de 6 à 18 μ dans la longueur et 6 à 9 μ dans la largeur.

Le noyau est arrondi ou ovalaire et varie entre 3 et 9 μ de long sur 3 à 6 de large. Il présente un gros nucléole et quelques autres plus petits.

Dans les grands tubes, comme dans les petits, le bord libre de la cellule est recouvert de cils vibratils très nets. Certains tubes glandulaires présentent une conformation particulière. Ils se dilatent par endroits et constituent de petites cavités de grandeur et de forme très diverses. D'autres tubes glandulaires confluent ou se jettent séparément dans les cavités. D'autres encore prennent la forme d'un croissant parce que le tissu environnant fait saillie dans la lumière. Du côté de la saillie, l'épithélium est haut, cylindrique, tandis qu'en face il est aplati. La partie saillante est formée de tissu cytogène riche en petits capillaires arrondis, contenant des globules sanguins.

De ces cavités en croissant partent toujours quelques canaux épithéliaux (Pl. III, fig. 1).

Le contenu des canaux glandulaires est très divers. Tandis que les petits contiennent des masses hyalines, des fragments de cellules isolées, gonflées, ayant pris une forme arrondie, les gros tubes et les cavités sont remplis d'une masse jaunâtre paraissant formée de substance hyaline mélangée à du sang.

Au bord de la préparation se trouve un petit ganglion lymphatique, dans lequel les tubes glandulaires néoformés pénètrent et forment des cavités remplies de substance jaunâtre. On voit à l'intérieur de la préparation quelques petits amas de cellules lymphatiques. Ils contiennent quelques capillaires ou tout au moins de plus grandes cellules ressemblant à de l'endothélium.

OBSERVATION N° 3.

Adénofibrome de la grande lèvre.

Cette tumeur a été extirpée par M. le prof. Rossier chez une femme âgée de 35 ans, en bonne santé d'ailleurs. Elle était placée à quelques centimètres de l'orifice externe du canal inguinal, dans le tissu sous-cutané de la grande lèvre. Elle était mobile sur les plans sous-jacents, de consistance ferme. La palpation était douloureuse.

De forme sphérique, elle a le volume d'une noisette et mesure un centimètre de diamètre. Sa surface est légèrement bosselée. Elle parait intimément liée au tissu connectif sous-cutané.

A la coupe, on remarque un tissu fibreux assez résistant entre les

mailles duquel s'aperçoivent des parties plus molles dans lesquelles on voit de petites ouvertures allongées et étroites.

L'examen microscopique démontre que la trame du néoplasme est formée d'un tissu fibreux dont les faisceaux rappellent la structure du derme. Il contient de nombreuses fibres élastiques. — Parfois les faisceaux se colorent en jaune citron par le liquide de van Gieson. Les noyaux sont moins nombreux dans ces parties qui font l'impression d'être en voie de dégénérescence.

Çà et là, dans le voisinage des petites ouvertures déjà remarquées à l'œil nu, on voit des petits faisceaux peu nombreux de fibres musculaires lisses réparties dans le tissu connectif.

Les ouvertures ont généralement la forme de fentes et rappellent des tubes glandulaires coupés en long ou en large et tapissés d'un revêtement épithélial à une seule couche. Ces tubes se dilatent par endroits et donnent l'aspect de petites cavités à contours irréguliers. Nous voyons des formes plus ou moins étoilées, des canaux larges dans lesquels s'abouchent des tubes plus petits. La largeur de la lumière varie d'une fente virtuelle à un diamètre de quelques millimètres.

Les canaux n'ont pas un revêtement fibreux ou musculaire propre, on ne peut pas dire qu'ils soient entourés régulièrement d'une gaine musculaire à fibres longitudinales ou transversales ; les fibres sont généralement un peu éloignées des tubes et leur direction est tout à fait irrégulière. Autour du tube glandulaire le tissu connectif est beaucoup plus riche en cellules qu'ailleurs. Ce tissu présente les caractères du tissu cytogène où l'on remarque des noyaux ovalaires grands et serrés les uns contre les autres, de nombreux globules rouges hors des vaisseaux et une certaine quantité de leucocytes polynucléaires dispersés entre les cellules ou pénétrant entre les épithéliums. — On ne trouve pas de pigment.

L'épithélium des canaux glandulaires est très variable. Dans les tubes de petit diamètre il est haut et cylindrique pour devenir cubique ou même aplati autour des cavités plus grandes. Dans le même tube il est quelquefois différent ; très élevé et cylindrique d'un côté et plus bas en face.

Les cellules elles-mêmes sont irrégulières comme forme et comme grandeur. Nous en voyons plusieurs cylindriques, formant une bordure régulière, puis d'autres pyramidales ou ovalaires, piriformes, polygonales ou arrondies. En voici en forme de virgule ou de massue, ou très allongées ou trapézoïdes. Leurs dimensions varient de 10 μ à 30 μ dans la longueur et de 6 μ à 21 μ dans la largeur.

Dans certains canaux elles possèdent de beaux cils vibratils.

Les noyaux sont arrondis, volumineux et de forme variable comme la cellule. Ils possèdent un gros nucléole très fortement coloré.

A l'intérieur des cavités on voit des cellules épithéliales de forme plus ou moins conique, attenantes les unes aux autres ou détachées et en voie de dégénérescence. Il y a aussi des leucocytes et quelques globules rouges.

A la périphérie de la tumeur on reconnait le tissu adipeux sous-cutané assez riche en vaisseaux.

OBSERVATION N° 4.

Adénofibrome développé dans une cicatrice après hystéropéxie.

Mlle B., 25 ans, célibataire.

Quoique délicate et un peu anémique, la malade n'a jamais fait de grave maladie. La menstruation apparaît à 15 ans, peu abondante, mais régulière, durant 4-5 jours.

En 1895, la malade est soignée pour une oophorite gauche. En 1897 elle souffre très souvent, et particulièrement pendant les règles, de douleurs aux reins, au dos et dans le bas-ventre, surtout à gauche. Les règles deviennent plus abondantes et durent de 5 à 8 jours. Affaiblissement notable et progressif.

En 1897, le prof. Roux pratique un curettage de l'utérus et la malade porte quelque temps un pessaire intra-utérin.

A la fin de la même année les douleurs empirent et tourmentent la malade jour et nuit.

Le 27 janvier 1898, la malade est examinée à nouveau par le prof. Roux. Voici le résultat de cet examen :

Femme de taille moyenne, anémique. Pannicule adipeux bien développé. Cœur et poumons en bon état. Organes abdominaux ne sont pas déplacés.

Examen gynécologique : Virgo, portion vaginale épaissie, orifice en fente et fermé. Utérus antéverti, mobile, corps de volume normal. Le fundus se continue avec une tumeur grosse comme un œuf d'oie. Le paramétrium n'est pas infiltré. Au devant de l'ovaire droit se trouve une petite tumeur élastique.

Diagnostic : Fibrome interstitiel du fundus et petit kyste de l'ovaire droit. 28 janvier 1898, opération. Narcose à l'éther, sans complication.

Incision sous-ombilicale de 12 cm. sur la ligne blanche. Le péritoine ouvert, on saisit facilement l'utérus qui est gros comme le poing et non bosselé. La surface séreuse est lisse.

La paroi du fundus contient une tumeur ovoïde qui s'énuclée facilement. Le canal utérin est perceptible par la plaie. Suture en lèvres et à plusieurs plans de la paroi utérine.

Hémorragie insignifiante. Les deux ovaires sont gros. Le droit présente un kyste de la grosseur d'une noix. On le décolle facilement.

Rien d'anormal dans le bassin, ni sur les ligaments larges et les trompes.

On fait la ligature des artères ovariennes et la section des trompes au Paquelin, ceci dans la crainte qu'une grossesse ne produise la rupture des parois affaiblies du fundus.

L'utérus est fixé à la paroi abdominale à l'aide de trois fils doubles de chaque côté. Ces fils traversent la paroi abdominale jusqu'au fascia transversalis.

Péritoine, muscles et fascia sont suturés séparément au catgut. Crin de Florence pour la peau. Pansement à la gaze iodoformée.

La guérison s'effectue normalement et à la sortie, le 16 février 1898, l'état général est satisfaisant : ventre indolore. la cicatrice est ferme et solide. Les douleurs que la malade ressentait auparavant ont disparu. L'examen anatomique de la tumeur confirme le diagnotic clinique.

Pendant deux ans la malade se porte assez bien, mais depuis le milieu de 1900, les douleurs dans le bas-ventre recommencent.

Les règles deviennent douloureuses. Dyspepsies, insomnies très prononcées.

Le 1er novembre 1900, l'examen de la malade donne le résultat suivant :

Paroi abdominale souple, sans éventration. Cicatrice médiane large, blanchâtre, dure et solide.

Au milieu de la cicatrice, on sent, dans la paroi de l'abdomen, une tuméfaction résistante, à limites diffuses. Elle a la grosseur d'une noix dans son brou et se dirige vers l'utérus qu'on sent fixé à la paroi abdominale.

Culs de sacs vaginaux libres. Annexes ne présentant rien de particulier.

2 novembre 1900, opération. — L'incision à travers la paroi abdominale entoure en fuseau l'ancienne cicatrice. Cette cicatrice est reliée à l'angle tubaire droit de l'utérus par un solide pédicule.

L'utérus est gros, il ne contient pas de fibromes interstitiels ou sous-séreux. Son fundus est dur. Les trompes, sectionnées à quelques mm. de leur isthme forment un petit moignon. Les ovaires n'ont rien de particulier.

Pas d'adhérences entre les anses intestinales, ni entre les organes génitaux et le bassin.

Après ligature des artères utérines, l'utérus est incisé circulairement aussi bas que possible, ensuite enlevé avec la tumeur et la cicatrice. Le canal est cautérisé au Paquelin.

Sutures musculo-musculaire et séro-musculaire au catgut, suture séro-séreuse des ligaments larges.

Suture étagée des parois. Pansement iodoformé.

La malade se guérit per primam et peut quitter l'hôpital le 30 novembre 1900.

La cicatrice abdominale est solide. ne présente pas de tendance à la hernie. Pas de douleurs dans le ventre.

Les parties extirpées sont durcies dans le formol et l'alcool. Elles se composent de la partie supérieure de l'utérus et d'un néoplasme fixé sur

lui dans l'angle compris entre la naissance de la trompe et du ligament rond.

Ce néoplasme, situé dans le tissu sous-cutané est recouvert d'un fragment de peau de 10 cm. de long sur 4 cm. de large.

Mlle B. — Utérus extirpé avec fibromdénome de la paroi abdominale.

Sur ce fragment de peau se voit une cicatrice linéaire blanchâtre, de 9 cm. de long.

La masse néoplasique est fusiforme, avec son grand axe parallèle à la cicatrice.

Sa longueur est de 5 cm. Son épaisseur de 2 cm. et sa largeur 3 ½ cm.

La consistance est dure. Nous pratiquons, perpendiculairement à la surface cutanée, plusieurs coupes qui, parallèles les unes aux autres, passent à travers la peau et le néoplasme jusqu'à l'utérus.

La tumeur s'est développée dans la cicatrice abdominale, à peu près sur le trajet du coup de bistouri. Elle se trouve en grande partie dans le tissu sous-cutané. Elle est formée par un tissu fibreux, blanc, dans lequel se trouvent des ilots d'une substance moins dense et d'une teinte plus brunâtre.

Ces ilots, séparés les uns des autres par du tissu fibreux, présentent de petites ouvertures d'un à deux mm. de diamètre, c'est-à-dire de la grosseur d'une pointe d'épingle à un grain de mil.

Elles représentent les orifices de tubes glandulaires, d'ampoules ou de petits kystes.

Les ilots sont pour la plupart au-dessus de l'aponévrose ; cependant, au centre de la tumeur on en voit un qui a traversé le fascia transversalis et s'est développé dans l'épaisseur de la musculature.

Les fibres musculaires d'alentour sont étouffées par le tissu fibreux hypertrophié. Cette coque fibreuse devient de plus en plus dense en se rapprochant de l'ilot.

Au milieu se voit un amas de cellules et une cavité avec quelques canaux en tout semblables à ceux décrits pour d'autres parties de la tumeur.

Au microscope, l'épiderme et le derme ne présentent pas d'altération. Les glandes sudoripares et sébacées y sont abondantes et bien développées. Quelques poils un peu grêles apparaissent çà et là.

Le stroma de la tumeur se compose d'épais faisceaux fibreux entrecroisés en tous sens. De nombreuses fibres élastiques sont mêlées aux travées conjonctives ou pelotonnées près des ouvertures glandulaires. (Pl. II). Par ci, par là, des vaisseaux sanguins traversent la tumeur. Leur paroi fibro-élastique et musculaire est bien développée.

Des globules sanguins sont épars entre les mailles du tissu conjontif et proviennent « en partie » de l'hémorragie causée lors de l'opération. On voit aussi des groupes de cellules contenant un pigment brunâtre. Dans les endroits où les fibres sont moins denses, on voit nettement les noyaux fusiformes des cellules conjonctives.

Les fibres conjonctives ne sont pas réparties absolument au hasard. Elles forment souvent très nettement l'enveloppe d'ilots de tissu cytogène (Pl. II, i) formé de cellules allongées, bien définies, à noyaux ovalaires et serrées les unes contre les autres sans laisser apercevoir de stroma connectif. Dans l'ilot nous retrouvons les ouvertures des tubes glandulaires et des ampoules.

Le tissu cytogène, qui est plus ou moins épais, forme tantôt une gaine continue, tantôt un amas d'un côté du canal glandulaire, tandis que de l'autre côté la couche épithéliale repose directement sur les fibres du tissu conjonctif. (Pl. III, fig. 2). Ce tissu cytogène est parfois complètement absent et quelques tubes, simplement formés par une rangée de cellules épithéliales, cheminent dans le tissu conjonctif.

Les tubes ont les formes les plus diverses et des dimensions variables. Leur ouverture est arrondie, allongée ou étoilée. Ceci provient de la confluence de plusieurs tubes entre eux.

Assez souvent quelques tubes cheminent l'un à côté de l'autre pour aboutir dans un canal principal.

Quelques cavités présentent une conformation spéciale. Elles sont en

croissant. Leur épithélium représente donc deux arcs de cercle, l'un extérieur plus long, l'autre intérieur, moins incurvé. De ce côté l'épithélium est cylindrique, élevé, tandis que du côté opposé il est bas, cubique ou même aplati. Du côté où l'épithélium fait saillie les petites cellules sont nombreuses et serrées les unes contre les autres en formant un amas. Au milieu d'elles on voit des globules sanguins épars ou contenus dans des capillaires.

De ces cavités semi-lunaires ou ampullaires, et surtout du côté saillant, se détachent un ou plusieurs canaux très sinueux. Ils sont bordés d'un épithélium régulier, haut et cylindrique, reposant sur une membrane basale.

Dans les canaux, comme dans les cavités ampullaires, l'épithélium présente par places de très beaux cils vibratils. (Pl. III, fig. 4). Ces cils ne se voient cependant pas dans tous les canaux.

Le contenu des tubes est tantôt une substance hyaline, tantôt un magma composé de cellules épithéliales et de leucocytes gonflés ou dégénérés.

Sur les bords de la tumeur, on remarque de petits amas de cellules lymphoïdes, mais ces amas se trouvent dans le tissu ambiant et ne pénètrent pas dans la tumeur. On ne constate dans celle-ci ou dans son voisinage aucun phénomène inflammatoire.

L'utérus est épaissi. Sa muqueuse est le siège d'une endométrite chronique.

Les tumeurs décrites dans les trois premières observations ont leur siège dans la partie extra-pelvienne du ligament rond.

Dans le premier cas, l'histoire indique nettement que le ligament rond sert de pédicule à la tumeur et s'étale sur elle en balai ; on est obligé de le réséquer pour extirper la tumeur.

La seconde tumeur est située sous le ligament de Poupart, exactement sur le trajet du ligament rond. La tumeur est indépendante de la peau et des grands vaisseaux, et n'est en rapport avec aucun autre organe. Son stroma et ses tubes glandulaires offrent une grande ressemblance avec ceux de la première tumeur.

Le 3me néoplasme est situé dans l'épaisseur même de la grande lèvre, sur le trajet du canal de Nück. Il est absolument indépendant de la peau. Sa structure n'offre pas d'analogie avec une glande mammaire aberrante.

Nous croyons donc que seul le ligament rond peut être le

siège de nos tumeurs en transportant au cours de son développement des germes épithéliaux provenant d'ailleurs et qui se seraient développés ultérieurement.

Mais au dépens de quel organe nos adénomyomes se sont-ils développés ?

Nous croyons trouver dans l'examen microscopique la réponse à cette question.

Sur de nombreux points, nos tumeurs ressemblent aux adénomyomes que v. Recklinghausen fait dériver du corps de Wolff.

Comme l'on sait, l'éminent pathologiste a basé son hypothèse sur les caractères suivants :

Des tubes glandulaires tapissés d'une couche de cellules épithéliales, cylindriques ou aplaties, souvent ciliées, sont disposés parallèlement les uns aux autres et s'abouchent à angle droit dans un canal principal. L'ensemble de ces canaux reproduit la forme d'un peigne avec ses dents, c'est-à-dire la forme de l'organe de Rosenmuller.

Certains tubes se dilatent sur leur parcours et forment des ampoules, mêmes des kystes ; quelques-uns se terminent par un renflement terminal. Les canaux sont entourés d'un tissu cytogène. C'est un fin réticule entre les mailles duquel on aperçoit des cellules rondes ou fusiformes plus ou moins serrées. Les gros kystes sont dépourvus de ce tissu.

Ampoules et tubes sont groupés par ilots de dimensions variables suivant le nombre des canaux et la quantité de tissu cytogène. Ils sont séparés les uns des autres par des faisceaux de fibres lisses.

Faisant saillies dans les ampoules, on voit des amas arrondis, plus ou moins étendus, dont la trame connective montre de nombreux capillaires.

v. Recklinghausen appelle ces formations des pseudo-glomérules, les considère comme capables d'une abondante sécrétion et très importants pour la diapédèse des globules rouges.

Le contenu des cavités ampullaires est composé de grandes cellules, de boules hyalines, de grains de pigment et de corpuscules sanguins, Le liquide brunâtre des kystes est formé par du vieux sang extravasé.

Nous retrouvons dans nos deux premières tumeurs la dispo-

sition des canaux glandulaires en forme de peigne et leur groupement par îlots.

On constate la présence des renflements terminaux et des kystes ampullaires en croissant. Dans les canaux et les ampoules l'épithélium est fréquemment cilié. Il est très régulièrement haut et cylindrique du côté de la saillie et plus bas du côté opposé. Suivant les canaux, il présente aussi des variations.

Le contenu de ces canaux est une substance hyaline tenant en suspension des globules rouges et des leucocytes.

Ces tubes glandulaires sont entourés d'un tissu cytogène qui contient souvent des capillaires gorgés de sang, et qui parfois est le siège de petites hémorragies. Il y a de petits amas de pigment dans le stroma.

La 3me tumeur, beaucoup plus petite, n'offre que quelques canaux glandulaires étroits se jetant dans d'autres plus larges, à l'aspect plus ou moins étoilé. On ne constate pas d'îlots proprement dits. Il y règne l'ordre dispersé que v. Recklinghausen signale dans une partie de ses Adénomyomes. On ne trouve pas dans cette tumeur de renflements terminaux, ni d'ampoules. Elle est pauvre en tissu cytogène. Son épithélium ressemble exactement à l'épithélium des deux premières tumeurs.

Des fibres musculaires lisses prennent part à la formation des trois tumeurs. La première présente de nombreux faisceaux musculaires épars dans le stroma conjonctif.

Dans le second cas, quelques faisceaux isolés traversent la tumeur et forment une trame serrée sur les bords.

Dans le troisième, les faisceaux musculaires peu nombreux se mêlent aux fibres connectives de la trame.

Malgré l'absence des pseudoglomérales, les caractères de nos adénomyomes nous semblent assez nets pour les rattacher au type de v. Recklinghausen. —

Comme nous l'avons dit dans l'introduction de notre travail, la quatrième observation concerne un cas tout à fait exceptionnel.

Cette tumeur, développée dans une cicatrice après hystéropexie offre une grande ressemblance avec les trois premières, et présente aussi les caractères distinctifs des néoplasies mésonéphriques. Nous voyons des îlots de tissu cytogène contenant des tubes glandulaires rangés en certains endroits en forme de pei-

gne, des ampoules et des renflements terminaux, des cavités en croissant et un épithélium cilié répondant à la description qu'en donne v. Recklinghausen.

Il n'y a pas, dans l'intérieur de la tumeur, de tissu musculaire ni de pseudo-glomérules.

L'absence du tissu musculaire n'a pas une haute importance et n'infirme pas, croyons-nous, l'hypothèse d'une origine mésonéphrique.

Aschoff, lui non plus, ne trouve pas de tissu musculaire dans sa tumeur de l'aine; il l'attribue au fait que le tissu ambiant est normalement moins riche en tissu musculaire que l'angle tubaire et l'utérus. — Nous pouvons recourir à la même explication.

En outre, le tissu glandulaire peut, dans certains cas, proliférer lui seul. — Dans des expériences non encore publiées sur la transplantation du parovaire, notre maître, M. le prof. Stilling, a remarqué que la partie glandulaire peut seule proliférer, tandis que les fibres musculaires disparaissent.

Quant aux pseudo-glomérules, leur présence n'est pas constante dans les adénomyomes mésonéphriques. Nous n'en avons pas non plus dans les trois premières tumeurs et peu d'auteurs en ont trouvé après v. Recklinghausen.

Nous croyons, malgré ces différences, que l'origine la plus probable de notre tumeur est un reste de corps de Wolff. Ces restes sont très fréquents dans l'angle tubaire, et c'est précisément à cet endroit que les points de suture ont été appliqués. Le fragment embryonnaire, irrité par le fil, aurait pris un développement exagéré.

Nous n'avons trouvé dans la littérature que la seule observation de R. Meyer, sur un adénofibrome développé dans une cicatrice [1].

Elle concerne un cas très semblable au nôtre. Voici sa description :

Tumeur développée en deux ans, chez une femme de 35 ans, dans une cicatrice de laparotomie consécutive à une ventrofixation de l'utérus.

Le néoplasme est extirpé avec la peau qui le recouvre, avec une partie de l'épiploon et avec un fragment de l'utérus.

[1]) R. Meyer, l. c.

Ce fragment contient les deux orifices tubaires. Il est relié à la paroi abdominale par une adhérence de 0,5 cm. de long et mesurant 3 cm. de gauche à droite et 3-4 cm. d'avant en arrière. L'adhérence est distante des orifices utérins des trompes d'au moins 1 cm. de chaque côté.

Elle se continue avec une cicatrice traversant le grand droit et le tissu sous-cutané. C'est dans cette cicatrice qu'on trouve un réseau de canaux ressemblant à des tubes glandulaires, ainsi que de petites cavités kystiques tapissées d'un épithélium. Canaux et kystes pénètrent jusque dans l'adhérence que R. Meyer appelle mésométrium.

On observe souvent à l'intérieur des kystes des saillies de la paroi. Elles ressemblent beaucoup aux pseudo-glomérules de v. Recklinghausen, mais s'en distinguent par un tissu plus pauvre en cellules rondes. La trame conjonctive de ces saillies est caractérisée par un amas très épais de petites cellules souvent fusiformes.

Parfois quelques canaux voisins cheminent parallèlement et se jettent dans une ampoule de telle sorte qu'il existe une certaine ressemblance avec l'adénomyome de v. Recklinghausen, mais ces caractères ne sont pas assez constants, d'après R. Meyer, pour soutenir une comparaison serrée. Il y a trop de variation dans la forme des kystes et des tubes glandulaires.

Des amas de cellules fusiformes mêlées à des cellules polygonales ou arrondies entourent les kystes et les glandes. Elles forment parfois des amas indépendants et n'offrent aucune connexion avec les vaisseaux.

L'épithélium, partout simple, est cylindrique dans les tubes allongés. Il est très variable dans les kystes. Cubique ou même aplati par endroits, il se montre ailleurs très haut, formant une sorte de palissade.

Le derme est fibreux, l'épiderme atrophique.

Remarquons encore dans le tissu cicatriciel, à une petite distance de l'adhérence, la présence d'un fil de suture, entouré de petites glandes et de kystes, noyé dans un épais tissu de cellules fusiformes.

Pour expliquer la formation de cette tumeur, Rob. Meyer envisage comme l'hypothèse la plus probable une prolifération

de la séreuse péritonéale en son point de fixation à l'utérus, prolifération produite sous l'influence de l'irritation causée par le fil de suture. Les formations épithéliales se sont développées à la place de la séreuse, sans pénétrer dans la musculature utérine.

Il reconnaît qu'une prolifération aussi considérable de la séruse n'a pas encore été observée.

Malgré un tissu de cellules fusiformes analogue à celui de la muqueuse utérine, qui entoure les glandes comme dans un adénomyome, malgré une disposition parallèle des canaux glandulaires se jetant dans les kystes, malgré la trame riche en cellules des saillies ampulaires, il repousse l'idée d'une greffe de germes épithéliaux venus de l'utérus, parce que le fond de l'utérus est dénué de débris épithéliaux, que la musculature utérine n'est pas attirée dans la cicatrice, que les cornes utérines sont libres dans la cavité abdominale, n'offrant aucune adhérence avec la paroi de l'abdomen dont elles sont séparées par une épaisse couche d'épiploon.

Il trouve que l'arrangement des tubes n'est pas assez typique et que les cellules entourant les canaux sont différentes des cellules du tissu cytogène.

Vu les caractères anatomiques de notre tumeur, l'hypothèse que nous avons proposée au sujet de son développement nous semble préférable à celle de Meyer.

On n'a jamais observé, comme Meyer le remarque lui-même, ni dans le péritoine, ni dans le péricarde ou la plèvre, une prolifération de la séreuse, sur base inflammatoire, aboutissant à la formation d'un véritable adénome.

EXPLICATION DES FIGURES

Planche II.

e = épiderme. — t. a. = tissu adipeux. — g. s. = glande sudoripare. — t. c. = tissu cytogène. — k. = kyste. — m. = muscle. — i. = ilot.
Grossissement : 7 fois. — Observation N° 4.

Planche III.

Figure 1. — Ampoule semilunaire avec amas de cellules cytogènes et canal glandulaire.
Grossissement : 100 fois. — Observation N° 2.

Fig. 2. — Canal glandulaire avec épithélium cilié et tissu cytogène.
Grossissement : 400 fois. — Observation N° 2.

Fig. 3. — Tube glandulaire et tissu élastique.
Grossissement : 45 fois. — Observation N° 2.

Fig. 4. — Tube glandulaire cilié.
Grossissement : 350 fois. — Observation N° 4.

LÉON RUCKLIN

Deux cas de petit rein polykystique d'origine congénitale.

1907

III

Deux cas
de petit rein polykystique
d'origine congénitale

Dans un article récent paru au moment où nous avions achevé notre étude, Herxheimer [1]) ne cite pas moins de 255 travaux qui se rapportent presque exclusivement aux gros reins polykystiques.

Ceux-ci sont caractérisés par la dégénérescence kystique, d'un seul ou plus souvent des deux reins, qui conduit à la formation de tumeurs volumineuses. Ces organes, considérablement agrandis par la présence de cavités nombreuses de dimensions variables, revêtent l'aspect d'éponges plus ou moins grossières.

La forme générale du rein est ordinairement conservée, seule, la surface paraît déformée par la proéminence des kystes. Le contenu de ceux-ci est séreux, colloïde ou muqueux.

Ces formations sont communes et très bien décrites par les auteurs.[2])

La grandeur du rein peut atteindre celle d'une tête d'enfant et son poids peut dépasser 3000 grammes.

Chez le nouveau-né, l'affection est en général bi latérale et les kystes petits et nombreux. Le poids peut en être très considérable et le volume peut devenir une cause de dystocie.

Chez l'adulte les kystes sont en général plus gros.

[1]. Herxheimer. — Uber Cystenbildùng d. Nieren ü, abführenden Harnvege. Virch. Arch. Bd. 185. H. 1 s. 52. Juin 1906.

[2] Kaufmann. — Lehrb. d, speziel. Pathol. Anat. III Aufl. Berlin Piemer 1904.
Ziegler.— Lehrb.d. speziel. Pathologischen Anatomie XI Aufl. Iéna, Fischer 1904.
Albarran et Imbert. — Les tumeurs du rein. Paris, Masson et Cie. 1903.

On peut trouver simultanément une dégénérescence kystique du foie ou du pancréas (Kaufmann), mais on ne trouve jamais de malformation de l'appareil uro-génital.

Leur origine est très discutée.

A côté de ces cas, il convient de distinguer une autre forme de rein polykystique, celle-ci beaucoup plus rare. Elle est caractérisée par un petit organe d'apparence fibreuse duquel émergent quelques kystes ordinairement pas très nombreux. En général, l'aspect macroscopique ne rappelle plus que très vaguement la forme normale du rein. On ne le reconnait comme tel que par sa situation et ses rapports. Il s'accompagne toujours d'altérations ou de malformations de l'appareil génito-urinaire.

Quelques auteurs ont décrit des cas semblables. Ceux de Wigand[1]), v. Mutach[2]), Schenkl[3]), présentaient une oblitération complète de l'urèthre. Il en est de même de celui de Köster[4]). Celui de Ribbert[5]) présentait une malformation génitale et celui de Freytag[6]) une oblitération de l'uretère. Arnold[7]), v. Mutach, Herxheimer[8]), ont observé des cas accompagnés d'oblitération du bassinet ou des uretères.

Le parenchyme rénal est peu abondant et montre des caractères très nets d'atrophie.

Ces cas trouvent indubitablement leur origine dans une malformation congénitale.

Les caractères que nous venons de relever nous permettent de faire de ces derniers cas une variété différente de ceux que nous avons mentionnés.

Le nombre restreint des cas de cette dernière variété nous semble justifier la publication de deux nouveaux cas que nous avons eu l'occasion d'étudier pendant notre séjour à l'institut pathologique.

[1] Wigand. — Inaug-Diss. Marburg 1899.
[2] V. Mutach. — Virch. Arch. Bd. 142, s. 46, 1895.
[3] Schenkl. — Virch. Arch. Bd. 173. II, 2, s. 347. 1903.
[4] Köster. — Sitzungsber. d. niedrrh. Ges. f. Nat. u. Heilk. Bonn 17. 7. 1883.
[5] Ribbert. — Verh. d. Nat. Vers. 1889. München Bd. II, s. 15.
[6] Freytag. — Inaug-Diss. Giessen 1904.
[7] Arnold. — Zieglers Beiträge Bd. 8, s. 21, 1889.
[8] Herxheimer. — Loc. cit.

OBSERVATIONS

PREMIER CAS

G. Robert, âgé d'un an, entre le 15 septembre 1904 dans le service de chirurgie de l'hôpital de Lausanne. Il est atteint de rachitisme et présente une volumineuse hernie inguino-scrotale du côté gauche. L'enfant subit la cure radicale de la hernie, au cours de laquelle on a sacrifié le testicule très atrophié retenu dans le canal inguinal.

Dans le cours du traitement post-opératoire, l'enfant contracte la coqueluche : on le transfère dans le service de pédiâtrie, où il meurt le 26 octobre, après avoir présenté des symptômes de broncho-pneumonie.

Autopsie du 27 octobre par le Docteur Pochon.

Cadavre d'enfant très amaigri, présentant une tuméfaction très accentuée de toutes les épiphyses. Cage thoracique très évasée, chapelet rachitique très net, abdomen distendu. On remarque dans la région inguino-scrotale gauche une cicatrice linéaire récente.

Crâne dolichocéphale, crânio-tabès rachitica, épaississement du frontal et des pariétaux. Méninges normales.

Le cerveau pèse 800 grammes, il est fortement œdématié.

Les poumons ne se rètractent pas. Ils sont pâles, un peu emphysémateux ; nombreux foyers de broncho-pneumonie dans les deux bases.

Bronches hypérémiées, contiennent un peu de muco-pus.

Thymus gros, sans altération.

Le péricarde est lisse sur toute son étendue, il contient environ 50 gr. de liquide citrin transparent.

Le cœur est gros. L'augmentation de volume provient surtout de la dilatation du ventricule droit. Le myocarde est pâle et mou. Valvules normales.

Le trou de Botal persiste, mais sa direction est très oblique.

Le canal de Botal persiste également sous la forme d'une petite artère de 2 mm. de diamètre.

Les rapports des organes abdominaux sont normaux.

Rate pâle, de grandeur normale, on distingue de nombreux follicules à la coupe.

Le foie est gros, violacé, présente une forte congestion veineuse. Le parenchyme est trouble. Quelques ilots d'anémie locale à la périphérie.

Capsules surrénales, pancréas sans altération.

L'intestin est très gonflé ; pigmentation noire des plaques de Peyer.

Duodenum, voies biliaires, estomac, ne présentent rien à noter.

Le rein droit est très gros, son parenchyme parait normal.

ION MEDIC
JUN 16 1922
LIBRARY

L'uretère est normal.

Le rein gauche sera décrit plus loin.

La vessie est normale, l'embouchure de l'uretère droit est perméable, il est impossible de sonder l'orifice uretèral gauche qui est cependant bien dessiné.

Le testicule est absent. On trouve quelques travées cicatricielles fibreuses au niveau du canal inguinal et dans le fond du scrotum.

Le canal déférent, de très petit calibre, n'existe plus qu'au voisinage de la prostate, la vésicule séminale est presque imperceptible.

Le testicule et la vésicule séminale du côté droit sont normaux.

Le rein gauche, après durcissement dans l'alcool, a une longueur de 27 mm., une largeur de 8 mm., une épaisseur de 8 mm.

Sa forme correspond à peu près à la forme normale du rein. La capsule fibreuse est très adhérente ; au-dessous de celle-ci, spécialement dans les deux tiers inférieurs du rein, on voit un assez grand nombre de kystes rendant la surface irrégulière et bosselée. Le tiers supérieur est lisse et ne présente pas trace de lobulation fœtale.

Fig. 1.

Sur la coupe frontale, qui divise le rein en deux moitiés égales, la substance corticale se montre très réduite, elle mesure tout au plus 1 à 4 mm. d'épaisseur, suivant les endroits. Elle a un aspect homogène dans le tiers supérieur ; dans les deux tiers inférieurs elle contient un assez grand nombre de kystes qui font saillie à la surface de l'organe. Ils sont de dimen-

sions variables, les plus petits mesurent 1 à 2 mm. de diamètre, les plus grands 6 à 8 mm. Leur paroi est mince, transparente, leur surface intérieure lisse et brillante. Leur contenu est un liquide clair, transparent, presque incolore.

Sur la coupe, la substance médullaire ne se reconnaît qu'aux deux pôles de l'organe. Au pôle supérieur on trouve deux papilles d'une hauteur de 4 mm. environ. Au pôle inférieur on en voit une troisième nettement délimitée et dont les contours se fondent dans la substance corticale. A l'endroit normalement occupé par le bassinet se trouve du tissu adipeux qui, sur la coupe, semble former une partie importante de l'organe. On ne voit nulle trace de bassinet ni de calices.

L'uretère paraît sortir du tissu adipeux qui se trouve à la place du bassinet. Immédiatement au-dessous de l'extrémité inférieure du rein nous trouvons, au lieu d'un simple canal, une agglomération de kystes, d'une longueur de 30 mm., d'une largeur de 9 mm., d'une épaisseur de 6 mm. De l'extrémité inférieure de celle-ci, l'uretère transformé en un cordon fibreux plein, de 2 mm. de diamètre moyen, gagne la vessie, suivant le trajet normal.

Nos recherches microscopiques sont basées sur l'étude d'une série de quarante coupes environ. Nous avons inclu dans la celloidine la moitié postérieure du rein gauche et nous avons orienté nos coupes parallèlement au plan frontal qui divise l'organe en deux moitiés égales, de façon qu'elles intéressent toute l'étendue de celui-ci.

Au faible grossissement, il est possible de distinguer une substance corticale et une substance médullaire. Mais celle-ci ne revêt pas la forme d'une pyramide normale. Elle se présente comme un îlot mince et allongé qui mesure 2 mm. d'épaisseur et 8 mm. de largeur. Le tissu intersticiel est considérablement augmenté, et les canaux dont le nombre est très inférieur à la normale, sont très éloignés les uns des autres. Leur forme est irrégulière, ils présentent souvent des dilatations auxquelles font suite des rétrécissements parfois très serrés.

Les limites de l'îlot sont nettes du côté de la substance corticale, parce que celle-ci contient un grand nombre de glomérules et de canaux contournés dont les circonvolutions compliquées font un contraste frappant avec le tissu conjonctif si pauvre en canaux de la substance médullaire.

Ci et là, on voit des canaux droits isolés ou en petit nombre, réunis par groupes, pénétrer dans la substance corticale et arriver presque au contact des kystes. Ceux-ci se trouvent à l'extrême limite de la substance corticale qui mesure 2 à 5 mm. d'épaisseur, suivant les endroits où on la considère. Le nombre des kystes est assez considérable, les plus petits mesurent 2 mm. de diamètre, les plus gros 6 mm. Les plus volumineux occupent l'extrême périphérie de l'organe.

Ils sont séparés par du tissu conjonctif assez dense dans lequel on trouve quelques canaux droits et qui forme des septa très minces à certains endroits, mesurant à peine 1/2 mm. d'épaisseur, mais atteignant presque 6 mm. dans la région moyenne du rein. Un grand nombre des canaux droits qu'on y rencontre sont coupés suivant leur longueur et paraissent être la continuation de ceux qui pénètrent dans la substance corticale.

Au fort grossissement, le tissu conjonctif de la substance médullaire apparait dense et serré. Il est riche en noyaux allongés. Sur les coupes colorées à l'éosine on reconnait de fins faisceaux parallèles légèrement onduleux. Autour des canaux droits, les faisceaux conjonctivo-musculaires sont plus serrés et forment des anneaux concentriques en très grand nombre.

Les noyaux sont de deux sortes : la plupart sont grands, ovales, nettement vésiculeux. Les autres sont petits, ronds, fortement et uniformément colorés. A côté de ceux-ci on trouve encore des noyaux allongés très foncés. Les gros noyaux ovales sont disséminés également partout et sont nettement orientés dans la direction des faisceaux conjonctifs. Les petits noyaux ronds sont aussi répandus partout, mais paraissent être plus nombreux à la base de la pyramide. Ce sont des leucocytes mononucléaires.

Les canaux glandulaires, fort nombreux, ont un trajet sinueux et présentent sur nos coupes des formes très diverses. Ici, ils revêtent la forme d'un amas arrondi de cellules cubiques, limité de tous côtés par une membrane propre, nulle part épaissie. Ailleurs ils ont la forme d'un orifice ovale tapissé au niveau de leur plus grande largeur d'un épithélium cubique simple dont le noyau légèrement allongé et bien coloré occupe la partie centrale de la cellule. Les deux extrémités de l'ovale sont occupés par des amas de cellules cubiques en tout semblables à celles décrites. Ailleurs encore, ils se présentent sous la forme d'une fente étroite régulièrement tapissée d'épithélium cubique simple. Nous avons tout lieu de croire que ces diverses figures tiennent à l'orientation de nos coupes; les canaux très sinueux ont été coupés tangeantiellement, obliquement, transversalement ou longitudinalement et sont tapissés d'un épithélium simple. Nulle part nous n'avons affaire à un processus de prolifération.

Quelques-uns de ces canaux peuvent être suivis jusqu'à la périphérie de la substance corticale, jusque dans le voisinage des kystes.

Le nombre de ces canaux est excessivement faible, on a l'impression très nette d'avoir affaire avec un organe atrophié.

Le tissu interstitiel de la substance corticale ressemble dans ses grandes lignes à celui de la substance médullaire. Il s'agit d'un tissu conjonctif à fibres fines et serrées. Les noyaux, eux aussi, présentent les mêmes caractères sauf que les petits noyaux ronds sont plus nombreux et

répartis de la même façon que les gros noyaux vésiculeux, ovalaires, c'est-à-dire uniformément partout.

La substance corticale se présente sous la forme d'ilots plus ou moins régulièrement arrondis entourés de tous côtés de tissus fibreux. A la périphérie ils entrent en contact avec les kystes ; ailleurs ils atteignent à la substance médullaire ou au tissu conjonctif qui remplace le bassinet.

Nous y trouvons deux sortes de canaux : les uns tapissés de cellules cubiques à noyaux arrondis colorés, par l'hémalun, en bleu foncé, ressemblent à ceux de la substance médullaire, mais sont d'un calibre plus petit et beaucoup plus régulier. L'épithélium est simple, reposant partout sur une fine membrane basale. Ils forment des circonvolutions assez compliquées, de sorte que nos coupes les rencontrent soit sous forme de fente régulière, soit sous forme d'une ovale ou d'un cercle. Ils ne paraissent pas être en relation directe avec les glomérules. Ils ont un diamètre de 35 μ, les cellules mesurent 7,5 μ et le noyau 6 μ

Les seconds sont plus larges, les cellules plus grandes contiennent un noyau petit, rond, bien coloré,entouré d'un protoplasma trouble qui prend bien l'oésine. Le diamètre de ces tubes est très régulier et légèrement plus grand que celui des premiers, il mesure 66 μ environ. Ce qui les distingue surtout, c'est leur richesse en protoplasma qui parait bourré de granulations roses. Les limites des cellules ne sont pas nettes, on a l'impression d'une masse protoplasmique continue contenant des noyaux régulièrement disposés. A certains endroits, les limites cellulaires sont mieux marquées et alors on peut se rendre compte que les granulations se trouvent surtout à la périphérie de la cellule, et que le pourtour du noyau parait plus clair. Celui-ci est petit, uniformément coloré en bleu foncé et occupe le centre de la cellule, ou la moitié attenante à la membrane basale, mince et rosée.

Vers la lumière, le bord des cellules proémine légèrement à l'intérieur du canal.

Ces tubes forment des circonvolutions très serrées, et nous les rencontrons dans nos coupes, presque toujours en section transversale, arrondis ou légèrement ovalaires. Ils sont disposés autour des glomérules et ne se rencontrent que dans leur voisinage.

Etant donné la situation de ces canaux, nous pouvons admettre qu'ils représentent les canaux contournés de premier ordre; ceux que nous avons décrit précédemment et qui se trouvent autour de ces tubes granuleux et arrivent à quelques endroits, en contact avec les canaux droits sont sans doute les tubes contournés de second ordre.

Les glomérules sont peu nombreux. Ils sont régulièrement arrondis et tous à peu près de même grandeur. Ils ont un diamètre moyen de 65 μ. Le dessin des anses vasculaires est peu apparent, masqué par les très

nombreux noyaux qui infiltrent les glomérules. Quelquefois un glomérule un peu rétracté ne remplit pas tout l'espace de sa capsule de Bowmann. L'épithélium de la capsule est normal, par places, il parait desquamé.

La membrane propre de la capsule est partout mince et lisse; par endroits elle parait épaissie.

Les kystes sont petits et régulièrement arrondis. Ceux qui se trouvent à la périphérie sont plus volumineux et leur forme est un peu modifiée, parce que leur paroi est en partie flottante. D'autres paraissent comprimés et revêtent une forme plus irrégulière.

Dans les petits kystes, le revêtement épithélial est formé d'une seule couche de cellules cubiques. Par places on distingue plusieurs couches, mais on arrive facilement à se rendre compte que la paroi a été coupée obliquement. Le protoplasma est incolore, transparent; les limites cellulaires assez mal marquées. Les noyaux sont ovales, vésiculeux, contenant un grand nombre de granulations fortement colorées.

Dans les kystes plus volumineux, l'épithélium est surbaissé, et dans les plus gros qui sont à la périphérie, il est tout à fait plat. Ici les noyaux sont plus allongés et le revêtement rappelle un endothélium.

A certains endroits, l'épithélium est desquamé, il repose partout sur une membrane propre, peu distincte.

Le contenu des kystes est formé d'un liquide citrin transparent qui s'est écoulé lors de la dissection de la pièce. Quelques-uns, ce sont les plus petits, sont remplis d'une masse hyaline colorée en jaune-brun avec le liquide de van Gieson.

Dans le cours de l'examen de nos coupes sériées, nous avons rencontré deux petis ilots de cartilage hyalin. Le premier situé en plein tissu connectif qui sépare les kystes est régulièrement arrondi et mesure 0,20 mm. de diamètre environ. Le second se trouve dans le stroma de la substance corticale, au voisinage des glomérules et des canaux contournés, Il est allongé presque rectangulaire, à coins arrondis, mesure 0,3 mm. de long sur 0,15 mm. de large.

La substance intercellulaire apparait comme une masse homogène colorée en bleu clair par l'hémalun. On y trouve un grand nombre de noyaux ovalaires d'apparence vésiculeux, mesurant 9 μ sur 6 μ. Autour de chacun de ces noyaux, on aperçoit les limites d'une capsule dont les dimensions moyennes sont : 15 μ sur 10 μ. Le protoplasma des cellules prend dans les colorants la même teinte que la substance fondamentale, de sorte qu'à première vue on ne voit que les noyaux et la substance hyaline.

Ces ilots sont enfermés dans une gangue conjonctive formée de fibres serrées disposées en plusieurs couches concentriques et contenant de nombreux noyaux minces et allongés. Ils se trouvent ainsi séparés du reste du stroma par des limites très nettes.

Comme nous l'avons déjà dit, le bassinet est remplacé par du tissu connectif, dont les caractères sont identiques à ceux du tissu interstitiel du reste de l'organe.

La partie kystique de l'uretère est composée d'une collection de cavités de forme et de dimensions variables. Certaines sont de simples fentes allongées, d'autres revêtent un aspect irrégulier qui paraît être dû à la compression. Le plus gros kyste est ovalaire, mesure 8 mm. sur 4 mm. et présente au niveau de sa plus grande largeur un petit éperon qui paraît être l'indication d'un cloisonnement, comme s'il résultait de la confluence de kystes plus petits.

Leur paroi est formée d'un tissu conjonctif et musculaire lisse très serré, disposé en faisceaux parallèles riches en noyaux allongés et rangés en cercles concentriques.

L'épaisseur varie entre 1 et 2 mm. environ.

Les kystes sont reliés les uns aux autres par un stroma assez dense, conjonctif et musculaire.

Le revêtement épithélial est représenté par une seule couche de cellules cubiques. Dans les grandes cavités il paraît un peu moins haut ; par endroits, il est desquamé. Le protoplasma est clair et transparent, les limites cellulaires sont peu nettes. Les noyaux, bien colorés, sont ovales, vésiculeux ou granuleux, Dans les plus gros kystes, le noyau est un peu plus allongé, mais présente les mêmes caractères. Partout l'épithélium repose sur une membrane propre mince et régulière.

Le stroma est formé en grande partie de fibres musculaires lisses très serrées, disposées en faisceaux compacts parcourant en tous sens l'espace situé entre les kystes. Ils contiennent un grand nombre de noyaux minces et allongés orientés dans la même direction. Les faisceaux sont séparés les uns des autres par un tissu fibreux peu abondant, pauvre en noyaux.

Les vaisseaux sont rares et ne présentent rien de spécial à noter.

Dans les parties les plus compactes du stroma, on rencontre des anneaux tapissés de cellules cubiques contenant un noyau très fortement coloré. Celui-ci est entouré d'une très petite masse de protoplasma transparent. Le revêtement forme une couche continue le plus souvent simple. Il apparaît stratifié par places, mais ce fait est dû sans doute à l'orientation de la coupe qui aura touché plus ou moins obliquement le trajet compliqué des canaux. Ceux-ci sont en général réunis par groupes de deux ou trois et forment des îlots peu nombreux qui ne se trouvent pas dans toutes les coupes.

Ils sont entourés d'un manteau très épais constitué par des faisceaux musculo-fibreux très serrés, disposés en anneaux concentriques très nombreux.

SECOND CAS

G. Eugène, âgé de 15 ans, entre dans le service de médecine de l'hôpital de Lausanne le 8 janvier 1905.

Son enfance se passe sans incident digne d'être noté. A neuf ans, il ressent des douleurs dans les membres qui l'obligent à s'aliter.

Ses bras et ses jambes sont enflées. Il reste au lit pendant un mois, souffrant surtout la nuit, et se rétablit alors tout à fait.

Sa santé reste bonne jusqu'en décembre 1904. A cette époque, il commence à éprouver de la gêne respiratoire en marchant rapidement et en montant les escaliers. Il ne ressent pas d'autre malaise, son appétit reste bon. Ses parents consultent un médecin qui lui découvre une affection cardiaque et conseille un séjour à l'hôpital,

A son arrivée, le malade est très pâle et très amaigri, excessivement faible. Il peut à peine marcher. Il a une forte dyspnée, tousse beaucoup sans pouvoir cracher.

L'examen démontre une insuffisance mitrale avec énorme dilatation cardiaque.

Son état parait s'améliorer pendant quelques jours, mais subitement le cœur s'affaiblit, l'enfant se refroidit et meurt le 15 janv. 1905 à 11 h. du matin.

L'autopsie, faite le même jour par le Dr Pochon a permis de faire les constatations suivantes :

Cadavre d'enfant très amaigri, peau très pâle, œdème généralisé, mais surtout très accentué aux malléoles.

La musculature du thorax est pâle et œdomatiée, le tissu adipeux très fortement atrophié.

Les cavités pleurales contiennent chacune environ 200 gr. d'un liquide jaune citrin transparent. La surface des plèvres est lisse et brillante sauf au niveau du lobe inférieur du poumon gauche, où l'on trouve quelques membranes fibrineuses qui occupent un espace triangulaire.

Fort œdème des poumons, atélectase des lobes inférieurs. Bronches remplies d'un liquide spumeux. Ganglions bronchiques gros, en partie caséïfiés.

A la place du thymus, à part quelques vestiges de cet organe, on trouve de gros ganglions lympathiques contenant des nodules caséeux.

La cavité péricardique est très dilatée, son diamètre antéro-postérieur est de 8 cm., son diamètre transversal est de 15 cm., son diamètre longitudinal de 14 cm. On y trouve environ 50 gr. de liquide analogue à celui des plèvres. Sa surface est partout lisse et brillante.

Le cœur est très gros. L'augmentation de volume porte surtout sur le ventricule droit qui forme à lui seul presque la totalité de la face antérieure. Sa surface est irrégulière, le péricarde hyperémié montre par

places de petites hémorragies et des dépôts de fibrine quelque peu abondants surtout au niveau des oreillettes. Le myocarde est œdématié, il présente ci et là de petits tubercules arrondis qui sont des tubercules miliaires. Les cavités cardiaques sont remplies par d'énormes coagula sanguins.

Le ventricule droit est dilaté, la triscuspide présente sur son bord libre de petites rugosités blanchâtres, transparentes par places. L'endocarde de l'oreillette droite est aussi légèrement épaissi par places.

Le ventricule gauche est aussi très dilaté. Sa paroi mesure dans sa partie moyenne 13 à 14 mm. d'épaisseur. Les valvules aortiques sont un peu rétractées et épaissies. Elles retiennent cependant l'eau qu'on verse dans l'aorte.

La valvule mitrale est très épaissie, les cordages tendineux raccourcis et épaissis; la valvule est insuffisante.

Trombus mixtes dans les deux auricules.

La cavité abdominale contient environ 300 gr. de liquide citrin transparent, La situation des organes abdominaux est normale.

Rate petite ; sa capsule irrégulière montre ci et là des épaississements blanchâtres. A la coupe les follicules sont gros et nombreux.

Le mésentère est long; intestins sans altération. L'estomac contient un peu de liquide épais verdâtre, sa muqueuse est pâle et recouverte de mucus.

Duodénum, vésicule et voies biliaires, pancréas ne présentent rien à noter.

Foie petit, violacé; surface irrégulière, bosselée; consistance ferme. A la coupe il présente les caractères du foie cardiaque. Pèse 900 gr.

Capsule surrénale droite, normale. Capsule surrénale gauche très petite, dans son voisinage une petite capsule accessoire.

En raison de la malformation dont les organes génito-urinaires sont le siège, les reins avec l'aorte et les organes du petit bassin ont été enlevés ensemble et font l'objet d'une description spéciale.

Après dissection rapide, la pièce a été durcie dans la formaline et dans l'alcool.

Elle se compose de l'aorte sectionnée en haut, au niveau du diaphragme, en bas, après sa bifurcation. Les divers troncs artériels qui en partent sont coupés à leur origine. L'artère rénale se rend, à droite à un rein très hypertrophié, dont l'uretère s'abouche normalement à la vessie.

L'artère rénale gauche aboutit à un organe kystique, symétrique au rein droit.

Cet organe allongé, mesure 8,5 cm. de long, 4 cm. de large et 3 cm. d'épaisseur. Il est formé d'une agglomération de kystes arrondis à surface lisse et régulière. Ils sont nettement distincts les uns des autres, le plus petit a le volume d'une noisette, le plus grand celui d'une noix. Ces kystes sont soudés les uns aux autres par un tissu dense et résistant.

Le bord externe de l'organe est légèrement concave.

Fig. 2.

On ne distingue pas de bassinet. Du milieu du bord interne à peu près rectiligne part l'uretère qui descend, oblique, pour se perdre insensiblement dans le tissu cellulaire sous péritonéal.

L'axe longitudinal de l'organe est très oblique par rapport à l'axe médian du corps; il est presque horizontal.

A la coupe, on ne voit pas trace de substance rénale. L'organe est formé de cinq kystes à paroi fibreuse mesurant environ $^3/_4$ de mm. d'épaisseur. La surface interne est lisse et brillante ; ils sont remplis par une masse gélatineuse blanchâtre. Le pôle supérieur de l'organe est occupé par un kyste de 20 mm. de diamètre. Au-dessous et en dedans de celui-là s'en trouve un second qui a un diamètre de 23 mm. Le pôle inférieur est constitué, lui aussi par une cavité arrondie de 25 mm. de diamètre. La quatrième loge, de dimensions plus réduites, mesure 9 mm. de diamètre et se trouve sur le bord externe de l'organe entre les deux pôles. Le dernier kyste occupe la place du bassinet. Il possède une paroi plus mince presque transparente et son intérieur paraît plissé par endroits.

Un tissu ferme et compact, de coloration rose, riche en vaisseaux relie ces kystes les uns aux autres. Il se condense en un ilot très dur dans la partie supérieure de l'organe qui paraît étranglé à ce niveau. A la périphérie de cet ilot, immédiatement au-dessus du kyste qui forme le pôle inférieur de l'organe, se trouve un nodule calcifié. Sa forme est triangulaire sur la coupe médiane qui divise l'organe en deux moitiés égales. La base du triangle se trouve sur le bord supéro-externe de l'organe où elle fait une saillie nettement perceptible. Elle mesure 13 mm. d'épaisseur. La pointe s'enfonce dans l'intérieur ; la hauteur du triangle est de 9 mm.

Le bassinet fait complètement défaut. On trouve à sa place un kyste à paroi mince, semi-transparente, à surface intérieure plissée.

L'uretère part d'une dépression assez nette dont le fond est comblé de tissu fibreux. Il revêt la forme d'un cordon plein, dur et blanc, régulièrement cylindrique. Son diamètre est de 3 mm. à son origine, et sa longueur mesure 7,5 cm. environ. Il descend obliquement vers la ligne médiane en s'amincissant graduellement. Son extrémité inférieure se divise en un certain nombre de filaments ténus qui se perdent dans le tissu cellulaire sous-péritonéal.

La vessie forme une poche ovoïde d'apparence normale, dont la paroi mesure environ 3 mm. d'épaisseur. Les deux angles postérieurs du trigone de Lieutaud sont marqués par les orifices urétéraux. A droite on pénètre dans l'uretère normal. A gauche on arrive dans un cul de sac long de 15 mm. dans lequel pénètre une sonde de 1,5 mm. de diamètre. Sa direction est oblique et son trajet se trouve dans l'épaisseur de la paroi vésicale.

A la dépression dont nous avons parlé plus haut, qui représente le hibe de l'organe, se rend une artère de 2,5 mm. de diamètre qui part de l'aorte au point symétrique de l'artère rénale droite. Elle se divise

peu après son émergeance en trois troncs secondaires de 1 mm. de diamètre qui pénètrent séparément dans l'agglomération kystiqne. Il en part quatre troncs veineux d'un calibre légèrement plus grand qui se réunissent bientôt en un tronc commun qui aboutit à la veine cave.

Le rein droit très hypertrophié est de forme normale, il mesure 10,5 cm. de long, 5,5 cm. de large et 3,5 cm d'épaisseur. Sa surface est parcourue de légers sillons, restes de la lobulation foetale. A la coupe les substances corticale et médullaire sont disposées normalement. Les calices et le bassinet sont bien conformés, de même que l'uretère.

Aucun vestige du testicule gauche, ni dans les bourses, ni dans le canal inguinal, ni dans l'abdomen.

Le canal déférent n'existe que dans le voisinage de la prostate, où il débute par une extrémité effilée. Il va grandissant jusqu'à atteindre le calibre de celui du côté opposé. Il ne présente pas de lumière.

La vésicule séminale gauche est très petite, elle forme un cordon à peine plus gros que le canal déférent.

Du côté droit, le testicule a le volume d'une grosse amande. Il est bien conformé et il en part un canal déférent d'aspect normal.

La vésicule séminale mesure 30 mm. de longueur, 8 mm. de largeur et 5 mm. d'épaisseur. Sa surface est légèrement bosselée de coloration blanchâtre.

La prostate et l'urèthre sont tout à fait normaux.

Pour l'étude microscopique nous nous sommes servis de la moitié de l'organe que nous avons inclu en sept blocs séparés. Nous avons coupé en série un seul bloc, les autres étaient formés par les kystes et nous n'avons pas monté toutes les coupes microscopiques.

La plupart de nos coupes ont été colorées à l'hémalun de Paul Mayer et au liquide de van Gieson. Nous avons encore recherché les fibres élastiques par la méthode de Weigert.

Au faible grossissement, comme l'aspect macroscopique nous y avait préparé, nous ne trouvons pas de tissu rénal normalement disposé. Nous en avons trouvé un seul petit ilot dans la partie fibreuse solide de l'organe. Nous l'avons fait représenter dans notre figure 2. Nous ne sommes pas parvenus à le distinguer à l'œil nu sur la coupe médiane de l'organe quoique nous nous soyons guidés sur nos préparations microscopiques.

Il apparait formé de deux parties bien distinctes : la première contient un très petit nombre de glomérules légèrement revenus sur eux-mêmes, de coloration foncée. Ils sont entourés de canaux serrés, coupés pour la plupart transversalement et apparaissant ainsi sous la forme d'un cercle presque régulier. Quelques-uns ont été rencontrés longitudinalement et montrent un trajet sinueux. Ils sont colorés en jaune et on distingue déjà

les noyaux petits et bien colorés, assez éloignés les uns des autres. Quelques faisceaux ténus de fibres conjonctives traversent ci et là cette partie du nodule et semblent la diviser en quelques lobules secondaires. Ses limites sont très nettes, il est entouré presque partout de tissu fibreux coloré en rouge grenat.

Au fort grossissement, on reconnaît que ces canaux sont tapissés de grandes cellules contenant dans leur partie centrale un petit noyau arrondi bleu foncé uniformément coloré. Autour du noyau se trouve une masse abondante de protoplasma d'aspect granuleux. Les limites cellulaires sont très mal indiquées ; à certains endroits, on croirait avoir à faire à une masse protoplasmique continue tenant en suspension les noyaux. Cependant, là où elles sont plus apparentes, on voit que l'épithélium est formé de cellules cubiques reposant sur une membrane basale très mince. Le bord libre des cellules n'est pas rectiligne, mais paraît proéminer légèrement dans la lumière du canal.

Les glomérules, au nombre de trois ou quatre dans chaque coupe sont un peu rétractés et ne remplissent pas entièrement la capsule de Bowmann. Le dessin des anses vasculaires est voilé par un grand nombre de noyaux ronds ou ovalaires d'aspect vésiculeux. L'épithélium de la capsule glomérulaire paraît aplati, son noyau mince et allongé. La membrane basale est mince, d'épaisseur régulière, colorée en rouge clair.

La seconde partie du nodule a un tout autre aspect. On y distingue des canaux qui, presque tous sont coupés longitudinalement et suivent un trajet presque droit. Leur diamètre est régulier et un peu plus petit que celui des tubes décrits plus haut. Leurs parois sont bleues foncées. Ils sont séparés les uns des autres par un tissu conjonctif abondant dont les fibres sont orientées parallèlement à l'axe des canaux. Ci et là, on aperçoit les cercles réguliers des canalicules coupés transversalement. Les limites sont floues, elles se fondent insensiblement avec le tissu fibreux du voisinage.

Le nombre total de ces canaux est peu élevé, ils sont beaucoup moins nombreux que ceux qui entourent les glomérules.

Au fort grossissement, les canaux se montrent tapissés de cellules légèrement surbaissées, munies d'un gros noyau arrondi qui en occupe presque toute l'étendue. Il se colore bien à l'hémalun et paraît vésiculeux. Les limites cellulaires sont très nettes, les cellules sont plus longues que larges. Vues de face elles apparaissent polygonales et montrent quatre ou même six côtés presque égaux. Elles reposent sur une membrane basale très nette d'épaisseur régulière. Le bord libre de la cellule est rectiligne.

Le tissu conjonctif qui sépare les tubes est abondant et contient de

nombreux noyaux allongés et fort minces. Il se colore en rouge grenat au van Gieson. Il contient un très petit nombre de vaisseaux très grêles. A la périphérie du nodule, ces fibres s'irradient dans le voisinage pour se perdre dans le stroma fibreux qui forme la partie principale de l'organe.

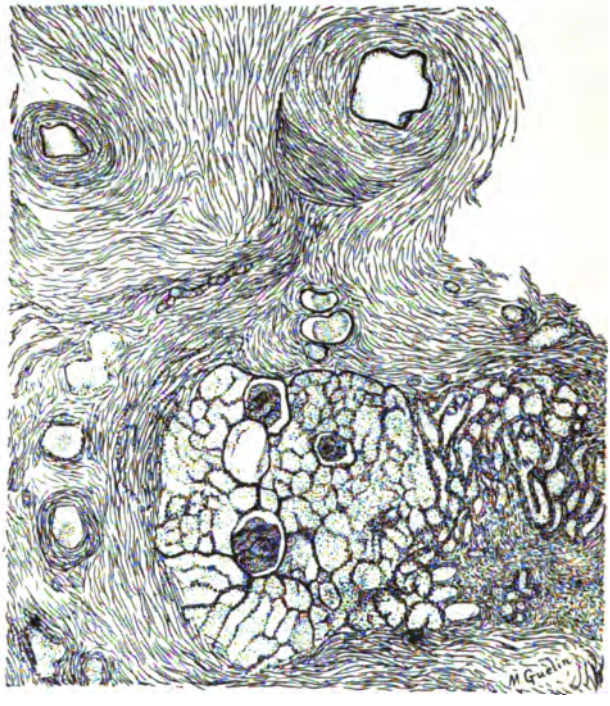

Fig. 3.

Cet îlot rénal est entouré d'un grand nombre de vaisseaux dont on reconnait deux sortes. Les uns, relativement peu nombreux, ont une paroi épaisse, musculeuse et élastique, et une lumière très petite. Les autres sont très dilatés, remplis de corpuscules sanguins. Leur paroi est mince, ne contient pas de fibres élastiques.

Ce qui frappe le plus dans le reste de l'organe, c'est l'abondance du tissu conjonctif qui forme un stroma très considérable dans lequel sont noyés les divers éléments que nous allons étudier. Les kystes sont tapissés d'un épithélium simple aplati, à noyau allongé et bien coloré, il rappelle un endothélium. A certains endroits, les cellules deviennent graduellement plus hautes, elles apparaissent cubiques avec un noyau arrondi bien coloré. Ailleurs l'épithélium parait stratifié, les cellules

sont nettement aplaties, les noyaux sont arrondis ou allongés. Nulle part on ne distingue de papilles ou de bourgeons épithéliaux.

La paroi des kystes est formée par un tissu conjonctif fibreux, dur et résistant, qui se colore en rouge foncé au van Gieson. Il paraît presque homogène et ne contient que de rares noyaux allongés. On y distingue cependant des faisceaux parallèles, légèrement onduleux par places, rangés concentriquement autour de l'épithélium. Son épaisseur est faible.

Autour de cette coque fibreuse se trouve une seconde tunique formée de cellules fusiformes à noyau mince et allongé qui se colore en jaune au van Gieson et qui rappellent les cellules musculaires lisses. Elles sont mélangées à un stroma conjonctif qui forme une trame moins serrée et fait transition graduelle au tissu conjonctif qui sépare les kystes. Ce tissu est riche en noyaux qui se colorent mal et contient un grand nombre de vaisseaux à parois minces dont la lumière élargie est gorgée de corpuscules rouges. Le tissu périvasculaire est bourré de cellules rondes qui s'infiltrent entre les faisceaux conjectivo-musculaires voisins et constituent des foyers parfois allongés.

Les kystes sont séparés par un tissu conjonctif fibreux disposé en mailles larges. Il se colore en rouge foncé par le van Gieson et contient relativement peu de noyaux, allongés et bien colorés. Ce tissu se condense légèrement autour des vaisseaux très nombreux dont on peut distinguer deux variétés. Les uns, en petit nombre, ont une paroi épaisse dans laquelle on voit les tuniques artérielles. La tunique musculaire très épaisse se compose de deux couches : une circulaire interne ; une longitudinale, externe. Le calibre est en général faible et la lumière étroite ne contenant que très peu d'éléments sanguins. Les autres ont une paroi mince et sont élargis au point de former par places de véritables lacs sanguins.

Ci et là, on trouve dans ce tissu conjonctif des tubes de calibre plus ou moins irréguliers, tapissés d'un épithélium cylindrique simple à noyau ovalaire très foncé, occupant la région centrale de la cellule. Dans nos coupes, nous les rencontrons en section transversale ou longitudinale. Ils se présentent alors sous forme de cercles, d'ampoules ou de détroit serré. Ici, ils sont disposés par groupes, et nos coupes sériées nous permettent d'établir que nous avons rencontré en plusieurs endroits le trajet sinueux du même tube. Ailleurs, ils sont isolés. L'épithélium repose sur une membrane basale assez facile à distinguer. Les tubes sont revêtus d'un manteau formé de deux couches très nettement séparées surtout aux endroits où les tubes sont disposés par groupes.

La première est constituée par un tissu connectif rouge foncé, riche en noyaux ovalaires, disposé en faisceaux parallèles et concentriques for-

mant une gaine distincte à chaque tube. Son épaisseur est assez considérable.

Autour de cette première tunique, on trouve un tissu composé de cellules allongées, colorées en jaune, à noyaux longs et minces. Elles rappellent les cellules musculaires lisses et forment une gaine commune autour des divers tubes d'un même groupe. Vers la périphérie ses limites sont très nettes. Son épaisseur est à peu près égale à celle de la couche précédemment décrite.

Lorsque les tubes ont été coupés longitudinalement, on les trouve revêtus des mêmes tuniques, mais les faisceaux connectifs et les cellules fusiformes à noyaux minces et longs sont orientés parallèlement à la direction du tube épithélial.

La plupart de ces canaux sont vides, mais quelques-uns sont remplis d'une masse hyaline jaune rougeâtre.

Il s'agit sans doute, des canaux droits du rein, mais leur aspect rappelle plutôt celui des tubes du parovaire ou de l'épididyme. Ils nous paraissent avoir une grande analogie avec les tubes glandulaires que nous avons décrits dans l'agglomération kystique de l'uretère de notre premier cas.

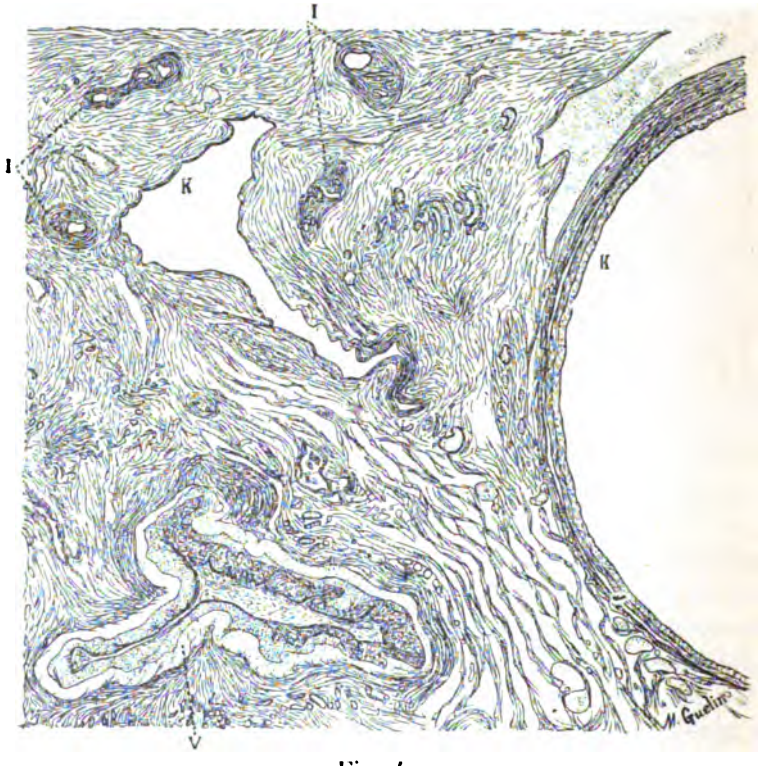

Fig. 4.

L'ilot triangulaire, en partie calcifié sur lequel nous avons attiré l'attention dans notre description macroscopique, semble être un vaisseau de gros calibre dont les parois seraient revenues sur elles-mêmes. La lumière est irrégulièrement triangulaire, elle est fermée et occupée par un réticulum de fibres tenues entrecroisées en tous sens, délimitant de fines mailles avec de rares petits vaisseaux.

La paroi est formée de trois tuniques. L'interne est composée de fibres colorées en rouge, légèrement onduleuses, sans noyaux, disposées en couches parallèles et concentriques. On y voit de nombreux grains calcifiés bleus foncés. Son épaisseur est variable, nette et bien dessinée ici, elle est beaucoup plus mince, presque imperceptible ailleurs. Ses limites externes sont bien arrêtées.

La tunique moyenne parait anhiste, c'est une masse jaune homogène traversée perpendiculairement par de rares vaisseaux, et contenant peu de noyaux. Ces derniers sont ovalaires ou arrondis, ou au contraire très allongés, filiformes. Ils sont bien colorés. On y trouve encore des fibrilles qui paraissent partir d'un point commun pour s'irradier dans tous les sens. Elles forment de petites étoiles juxtaposées en petit nombre et souvent mal colorées.

La tunique externe parfaitement distincte de la précédente est faite de fibres conjonctives rouges foncées, pauvres en noyaux mais contenant de nombreux vaisseaux. Les faisceaux connectifs sont longs et très onduleux. Ils sont disposés concentriquement autour des autres tuniques. La périphérie de cette couche qui rappelle assez exactement l'adventice d'une grosse artère, fait une transition graduelle avec le tissu conjonctif qui fait le fond de l'organe.

Dans nos coupes colorées au Weigert, La tunique moyenne se colore fortement. Elle devient presque opaque, mais nous n'y pouvons reconnaitre une structure fibrillaire. Ailleurs, il n'y a pas de fibres élastiques sauf dans la paroi des petites artères. Nos coupes sériées nous ont permis de nous assurer que cet ilot se termine en cul de sac vers la périphérie du rein.

II

L'examen anatomique de nos cas nous a mis à même de relever les caractères suivants :

Chez nos deux sujets le bassinet fait défaut et l'uretère est oblitéré sur tout son trajet. Dans notre première observation, nous trouvons sur le trajet de l'uretère et s'y substituant sur un espace de 3 cm., une agglomération de kystes, en tout semblables à ceux du rein. Pareille altération ne nous paraît pas encore avoir été décrite.

L'un et l'autre présentent une malformation de l'appareil génital, le premier une atrophie du testicule et des voies spermatiques ; le second une agénésie complète du testicule et partielle du canal déférent avec atrophie de la vésicule séminale.

Microscopiquement, l'analogie est aussi frappante. Le tissu rénal est très peu abondant, noyé dans une grande masse de issu fibreux, dont la nature et la disposition sont à peu près identiques.

Dans un cas comme dans l'autre, nous trouvons les mêmes canaux glandulaires entourés d'un épais manteau conjonctivo-musculaire. Leur nombre restreint démontre l'atrophie considérable de la substance médullaire.

Enfin, dans nos deux cas, nous trouvons des formations particulières : dans le premier des îlots cartilagineux, dans le second un nodule calcifié dont l'origine nous paraît difficile à interpréter.

Nous basant sur l'analogie de nos cas, tant au point de vue macroscopique que microscopique, nous nous croyons autorisés à leur attribuer la même pathogénie.

Il s'agit sans doute d'une affection congénitale. Cela nous paraît évident pour notre premier cas. C'est, en effet, un enfant d'un an à peine, qui, malgré un rachitisme assez accusé, a toujours joui d'une santé aussi bonne que possible. A tel point que M. le professeur Roux a jugé pouvoir lui faire subir une intervention chirurgicale.

De plus, nous ne connaissons pas d'affection capable en un temps aussi court d'amener l'atrophie d'un rein sans laisser des traces très nettes de sa nature. Seul un processus inflammatoire de longue durée, aurait pu entraîner de pareilles conséquences, mais on n'en a jamais relevé aucun symptôme dans la courte existence de l'enfant, et notre examen anatomique ne nous a pas mis à même d'en retrouver les traces.

En outre, la malformation qui intéresse l'uretère et l'appareil génital du même côté que la lésion rénale nous dispense d'insister davantage.

Le fait paraît moins nettement établi à l'égard de notre second cas. En effet, l'âge plus avancé du sujet, paraît être une sérieuse objection à première vue.

Cependant, la similitude anatomique qu'il offre avec le cas

précédent et surtout les vices de conformation qui intéressent les organes génitaux rendent très probable l'origine congénitale de l'altération rénale.

Passons rapidement en revue les diverses hypothèses qui ont été émises par les auteurs qui se sont occupés de la formation des reins polykystiques. Elles peuvent être ramenées à trois théories principales.

La plus ancienne est la théorie de la rétention inflammatoire créée par Virchow[1]) en 1856. Elle en ramène la cause à une inflammation interstitielle du rein qui déterminerait dans le cours de la vie fœtale l'atrésie des papilles et la distension secondaire des capsules glomérulaires et des canalicules rénaux.

Nauwerk-Hufschmid [2]), V. Kahlden[3]) et un grand nombre d'auteurs français considèrent le rein polykystique congénital comme un adénokystome. Ils admettent une prolifération et une perversion dans l'évolution des éléments cellulaires du rein en voie de développement.

Koester[4]) s'appuyant sur le fait que le rein polykystique est souvent accompagné de malformations diverses, proposa de la considérer comme un vice de conformation. Hanau[5]), Birch-Hirchfeld [6]), v. Mutach [7]), Springer[8]), etc. se sont rangés à cette opinion et l'ont défendue en se basant sur de nombreuses observations. Les recherches de Busse[9]) ont apporté de nouveaux faits en faveur de cette opinion qui paraît mériter le plus de crédit.

Laquelle de ces trois théories explique de la façon la plus plausible les divers caractères de nos cas?

Il est possible qu'une inflammation du rein ou du bassinet dans le cours de la vie fœtale, puisse entraîner d'autres conséquences que chez l'adulte. Virchow en ramenait la cause à une

[1] Virchow. — Ueber congenitaler Nierenwassersucht. Gesammelte Abhandlugen s. 864 Frankfurt 1856.

[2] Nauwerk-Hufschmid. — Zieglers Beiträge Bd 12 S. 1.

[3] v. Kahlden. — Zieglers Beiträge Bd 13 s. 291.

[4] Koester. — Sitzungsbericht der niederrh. Ges. f. Nat. u. Heilk. Bonn 17. 7 1883.

[5] Hanau. — Inaug.-Diss. Giessen 1890.

[6] Birch-Hirchfed. — Zieglers Beiträge Bd. 24 1898.

[7] v. Mutach. — Loc. cit.

[8] Springer. — Inaug.-Diss. Zurich 1897.

[9] Busse. — Virch. Arch. Bd. 175 s. 442.

papillite fibreuse fœtale avec laquelle il mettait en rapport l'atrésie du bassinet.

L'expérience clinique parle contre une telle conception : Herxheimer [1]) a eu l'occasion d'autopsier un homme chez lequel il put constater une oblitération complète du bassinet du rein et un très fort rétrécissement de l'uretère dans sa partie supérieure. L'anamnèse indiquait très nettement que quelques années auparavant, il avait souffert d'une uretèro-pyélite unilatérale, qu'on avait diagnostiqué d'une façon précise à cette époque.

L'inflammation du bassinet a été nettement démontrée ainsi que son oblitération consécutive, et cependant le rein était petit, mais ne présentait pas trace de kyste.

Microscopiquement, on y relevait une grande abondance de tissu conjonctif avec beaucoup de canaux urinifères bien conservés, mais très dilatés et remplis d'une masse colloïde et des glomérules hyalins.

Nous sommes loin du rein polykystique.

L'expérimentation vient encore confirmer cette manière de voir. Peterson [2]) a imaginé de ligaturer les papilles rénales chez l'animal pour provoquer la formation du rein polykystique. Jamais, il n'est arrivé à obtenir cette altération. Il a obtenu la destruction de quelques tubes rénaux et la formation du tissu conjonctif fibreux dans la papille, mais jamais il n'a vu se former des kystes. Il a observé une légère dilatation uniforme des canaux droits et il a pu constater une tendance indéniable du rein à l'atrophie.

Les résultats obtenus par ces recherches sont, du reste, confirmées par ce que nous savons des autres glandes. La simple ligature du canal excréteur (testicules, glandes salivaires, etc.) n'entraîne pas la dégénérescence kystique de l'organe, mais bien l'atrophie. Il entre en jeu d'autres facteurs pour la formation des kystes, dont la nature n'est pas nettement déterminée.

Mais, même si l'inflammation chez le fœtus entraînait d'autres conséquences que chez l'adulte et chez l'animal, nous ne saurions admettre cette théorie pour nos cas. Car nous n'avons trouvé aucune trace d'inflammation ni récente, ni ancienne. Nous trou-

[1] Herxheimer. — Loc. cit. Bd. 185 s. 52.
[2] Peterson — Zieglers Berträge Bd. 33 s. 605.

vons, il est vrai, beaucoup de tissu fibreux, mais rien ne nous permet d'affirmer son origine inflammatoire.

Nous ne nous arrêterons pas davantage à la théorie néoplasique. En effet nous ne pouvons parler d'adénome car nous n'en relevons aucun caractère, et de son côté le tissu conjonctif ne peut être considéré comme un produit néoplasique. Dans nos observations, de même que dans celles de nombreux auteurs, le tissu connectif est fortement augmenté à l'encontre des formations épithéliales.

Presque tous les auteurs ont abandonné actuellement cette manière de voir.

Busse [1]) interprête autrement les formations papillaires, qu'un certain nombre d'auteurs ont trouvé sur la paroi des kystes et qu'on a considéré comme le résultat de la prolifération néoplasique de l'épithélium du revêtement interne de ces cavités. Pour Busse ces papilles représentent très vraisemblablement des restes de glomérules malformés.

Nous devons donc nous appuyer sur la théorie du vice de conformation du rein. Elle nous paraît très admissible, elle explique mieux que les autres, les diverses particularités de nos cas. Elle permet de comprendre cette localisation de l'anomalie au système urogénital de tout un côté. Elle nous paraît indiscutable à cause de la coexistence des malformations qui accompagnent nos cas.

Il nous paraît logique, en effet, de rattacher à la même pathogénie, le défaut de bassinet, l'atrésie de l'uretère, les malformations génitales et l'affection qui nous occupe. Ils résultent incontestablement d'un développement vicieux.

Il est difficile de préciser en quoi consiste le vice de conformation. En effet, étant donné l'incertitude qui règne encore dans l'histoire du développement du rein, nous ne pouvons expliquer d'une manière indiscutable le mécanisme de l'altération.

Comme nous l'avons déjà établi au début de ce travail, il existe de grandes différences entre les cas que nous décrivons et les gros reins polykystiques de la majorité des auteurs. Busse, qui a eu l'occasion d'étudier un certain nombre de cas de reins polykystiques chez des nouveaux-nés dont l'accouchement avait été

[1] Busse. — Loc. cit. s. 433.

rendu très difficile à cause de cette altération, arrive à des conclusions intéressantes que nous résumons ici, pensant qu'elles pourraient s'appliquer à plus forte raison à nos cas.

Se basant sur l'étude comparative de coupes provenant de reins polykystiques et de reins embryonnaires, il croit pouvoir affirmer qu'il s'agit d'un vice de conformation qui se serait produit dans une période assez avancée du développement. Il résulterait d'une perturbation dans le développement relatif du tissu conjonctif et épithélial.

En effet, le rapport entre la participation conjonctive et épithéliale serait rompue, de telle sorte que ceux des reins qui sont le plus altérés sont aussi les plus riches en tissu connectif. Mais ce fait n'est pas dû uniquement à une prolifération du tissu conjonctif, il est accompagné d'une hypoplasie des éléments nobles du rein. Le plus grand nombre des observateurs sont, en effet, d'accord sur ce point que les glomérules et les tubes rénaux sont très fortement diminués. Il est donc indéniable, qu'il s'agit d'une hypoplasie des canalicules rénaux et que le petit nombre de canaux droits qui proviennent du bassinet, se développent ultérieurement d'une façon défectueuse.

Par contre le manteau fibro-musculaire, qui provient lui aussi du bassinet, persiste, subit même un développement assez marqué pour conduire à l'atrésie des canaux droits. La conjonction de ces canaux avec les canaux contournés et les glomérules est rendue impossible par la prolifération du tissu fibreux interstitiel.

Etant donné les phénomènes nombreux et compliqués qui entrent en jeu dans la formation du rein, d'une part ; et d'autre part l'imperfection de nos connaissances, qui malgré les nombreux travaux traitant de la pathogénie des reins polykystiques, sont encore bien incomplètes, il est difficile de distinguer ce qui est la cause ou l'effet du vice de conformation. L'hypoplasie des canicules, seul, n'explique pas la formation des kystes ; elle devrait conduire à l'hypoplasie simple de cet organe.

Busse arrive ainsi à la conclusion que les reins polykystiques offrent le tableau d'un arrêt de développement dont le stade embryonnaire paraît assez avancé. On trouve toujours une grande abondance de tissu interstitiel comme dans les divers stades du

développement embryonnaire normal du rein. Il est probable que les deux substances, médullaire et corticale ne se fusionnent pas, et se développent indépendamment l'une de l'autre. Le manteau fibro-musculaire des canaux droits, qu'on trouve dans les reins embryonnaires, est conservée et se transforme en une paroi épaisse qui se resserre en certains endroits et qui provoque la dilatation de ces canaux.

De leur côté, les canaux contournés et les capsules de Bowmann subissent eux aussi la dilatation kystique, ce qui entraîne la malformation des glomérules ou leur atrophie. L'hypoplasie des canaux du rein, la persistance de certains caractères embryonnaires de cet organe font penser que le vice de conformation est dû à un arrêt de développement entraînant la persistance d'un état embryonnaire du rein.

Tout le monde, en effet, est d'accord à admettre que les kystes se développent au dépens des tubes urinifères, des capsules de Bowmann et des canaux droits. D'autre part leur contenu renferme fréquemment des sels de l'urine : il paraît donc bien probable que la rétention urinaire joue un rôle dans leur formation.

Comme v. Mutach, qui l'a décrit le premier, nous avons trouvé dans un de nos cas des îlots de cartilage hyalin. Leur présence, qui s'explique sans doute par une inclusion fatale, vient encore nous confirmer dans l'opinion d'un vice de conformation.

Quand au nodule calcifié que nous avons fait dessiner fig. 4 nous ne savons exactement l'interpréter. Deux hypothèses se présentent à notre esprit : C'est peut-être une formation vasculaire et nous pouvons penser à une dilatation varriqueuse de la veine cardinale inférieure qui se serait soudée dans la région du rein et n'aurait persisté que sur une très petite partie de son trajet.

Il se peut d'autre part que ce soit une branche de la veine rénale qui, à un moment donné desservait un lobe bien développé de l'organe qui se serait atrophié secondairement.

Nous ne savons ce qu'il faut penser de ces hypothèses. Nous attirons l'attention sur le fait que nous n'avons relevé aucune communication entre cette formation et les vaisseaux du hile de l'organe.

HENRI JOLIAT

Contribution à la pathologie de l'œsophage.

1907

IV

CONTRIBUTION

à la

Pathologie de l'œsophage

I. Un cas d'œsophagite phlegmoneuse.

L'œsophagite phlegmoneuse est une affection extrêmement rare. Dans toute la littérature médicale on n'en trouve qu'une douzaine de cas.

Zenker [1]) est le premier qui en ait fait une description exacte en se basant sur les données fournies par dix de ses autopsies et sur une observation très typique de Belfrage et de Hedenius [2]). Plus récemment un nouveau cas a fait l'objet d'une thèse de Hessler [3]).

On cite encore quelques observations. Plusieurs sont très anciennes et l'examen microscopique fait défaut; dans les autres cas la guérison s'étant produite, il peut toujours subsister un doute au sujet de l'origine de l'abcès, qui s'est vidé par la voie œsophagienne [4]).

L'œsophagite phlegmoneuse est caractérisée, comme on le sait, par une infiltration sous-muqueuse. Il se forme dans la paroi de l'œsophage une poche de grandeur variable, remplie de pus. Les autres tuniques ne participent généralement que très peu au processus.

Suivant l'étendue de l'infiltration, Zenker distingue la forme circonscrite et la forme diffuse. La première n'est qu'un simple

[1] Krankh. d. Œsoph. v. Zenker in Handb. der sp. Path, u. Therap. v. Ziemssen 1877, p. 143.
[2] Upsala lakareförenforhandl. 1873 in Schmidts Jahrb. Bd. 160.
[3] Zur Casuistik d. diff. phlegmon. Œsophagitis. Dissertation. Giessen 1893.
[4] Voigt. Philad med. and surg. Report in Schmidts Jahrb. Bd 203.

abcès localisé dans la paroi du conduit. La seconde au contraire, plus importante au point de vue des conséquences, se présente sous la forme d'un vaste phlegmon sous-muqueux pouvant comprendre toute la périphérie du tube. Les sténoses s'observent surtout dans ce cas, de même que la gastrite phlegmoneuse par propagation du processus dans la paroi stomacale à travers le cardia[1]).

Les causes de l'affection sont multiples et souvent difficiles à déterminer. Dans quatre de ses autopsies[2]), Zenker n'a pu trouver d'une façon précise comment s'était produite l'œsophagite purulente. Dans quatre autres cas, celle-ci était probablement en rapport avec un ramollissement de ganglions bronchiques caséeux.

Tout autre foyer purulent périœsophagien[3]) (carie vertébrale, périchondrite laryngée, carcinome ulcéré,) peut se propager à l'œsophage et aboutir au même processus.

D'autre part l'infection peut aussi provenir de la muqueuse de l'œsophage, blessée par l'introduction d'un corps étranger quelconque[4]) (arête de poisson, fragment d'os, etc.) ou attaquée par un liquide caustique[5]).

En général la marche de la maladie est très rapide et l'issue en est fatale. Le diagnostic n'est pas toujours très facile et l'œsophagoscopie, comme le démontre le cas que nous relatons, ne semble pas être d'un grand secours. Au début, il existe une sensation de gêne à la déglutition et de violentes douleurs thoraciques, mais ces deux symptômes assez caractéristiques sont rapidement primés par tous les signes d'une grave infection généralisée.

M. le professeur Mermod a bien voulu nous communiquer l'observation suivante qui lui semble présenter, outre son importance au point de vue anatomo-pathologique, un intérêt déontologique très grand.

[1] Voir les cas de Hessler et de Befrage et Hedenius loc. cit.

[2] Trois cas de phtisie: un cas de syphilis.

[3] Krauss. Krankh. d. Œsoph. in sp. Path. u. Therap. v. Nothnagel. 1902.

[4] V. les cas de Belfrage et Hedenius et celui de Hessler loc. cit.

[5] V. un autre cas de Zenker, loc. cit.

M. X., 65 ans, se fait examiner pour la première fois par moi, le 16 février 1906. Il se plaint d'une gêne progressive à la déglutition, ayant débuté il y a un mois. C'est une sensation très diffuse que le malade localise dans toute l'étendue du médiastin, mais un peu plus accentuée à droite. Les liquides sont avalés sans bruit, les solides passent également en augmentant cette sensation de gêne, sans douleurs proprement dites. Aussi la nutrition n'a-t-elle pas souffert jusqu'ici et l'amaigrissement est nul. Pas de teint cachectique. Anamnèse muette au sujet d'accidents de déglutition, ni caustiques, ni corps étrangers. Pas de syphilis, aucun signe de sténose, la sonde olivaire passant aisément.

Le 5 mars suivant, en présence de plusieurs collègues, j'introduis le tube œsophagoscopique de Kilian. avec la plus grande facilité, sans que le malade accuse la moindre angoisse. La paroi droite de l'œsophage semble voussurée sur une étendue de 10 cm. environ, le centre de la rosace de déplissement de la muqueuse, au lieu d'occuper le milieu de la lumière du tube, est très déplacé à gauche.

La pince exploratrice de Kilian, mordant sur cette paroi voussurée ne ramène qu'un petit débris de muqueuse. Un nouvel examen est alors remis à plus tard.

Le soir même, deux heures après, le malade téléphone qu'au lieu de prendre le train pour rentrer chez lui, il a été pris de telles douleurs dans la poitrine qu'il a dû s'aliter aussitôt dans l'hôtel le plus voisin, Mon assistant qui le visite met ces symptômes sur le compte d'une nervosité extrême, et prescrit une potion calmante. La nuit est mauvaise; le lendemain matin il est transporté dans ma clinique privée. Au moment de déglutir, il a une douleur intolérable dans toute l'étendue du sternum s'irradiant dans le dos jusqu'à la pointe de l'omoplate droit.

Deux jours après, on constatait une température de 40°7 le matin; le pouls était fréquent. La respiration était régulière et profonde sans douleur. Légère matité à la base droite avec quelques râles. Aucun signe de pneumonie. Le malade n'expectorait ni pus ni sang, ce qui aurait eu lieu si l'œsophage avait subi un traumatisme en quelque endroit de sa paroi.

La seule chose possible qui se présentait à mon esprit, était peut-être la production d'une infection à travers la petite lésion provoquée intentionnellement sur la muqueuse. La haute température ne pouvait que justifier mes craintes.

Le sixième jour, le malade se suicide en se logeant dans la région du cœur, deux balles de pistolet qu'il était allé acheter lui-même deux jours auparavant, alors qu'il semblait incapable de se lever. C'est du moins ce que m'apprend la garde dont la surveillance avait été trompée un instant

En présence de circonstances aussi dramatiques, j'exigeai l'autopsie

qui fut faite d'office et sans laquelle j'aurais peut-être été exposé à un jugement sévère.

Autopsie (24 h. p. m.) du 13 mars 1906 par le Dr Rucklin, assistant à l'Institut pathologique.

Homme de grande taille, téguments pâles, système pileux peu développé, de coloration rousse. Au niveau de la partie gauche de la poitrine deux orifices très étroits de 2 mm. de diamètre, avec une aréole noire, situés le premier à 1 cm. en dedans et 2 cm. en-dessous du mamelon, le second à 3 cm. en dessous et 1 cm. en dedans du même mamelon. Ils correspondent à des trajets obliques de haut en bas, de dedans en dehors et d'avant en arrière. Pannicule adipeux abondant et musculature assez forte.

Le péricarde dans la partie inféro-externe montre une ecchymose d'environ 2 cm. de long sur 8 mm. de large, et un peu plus en dedans sur son bord inférieur, une plaie arrondie et contuse.

Cœur petit, fortement contracté, de consistance ferme. Myocarde et endocarde sans altération. Plaques d'artériosclérose dans l'aorte.

Dans la cavité pleurale gauche environ un litre de sang en partie coagulé. Dans le poumon gauche deux orifices arrondis à la partie antérieure du lobe supérieur, correspondant aux trajets décrits à travers le péricarde et la peau. Leurs parois sont irrégulières, déchiquetées, infiltrées de sang. Le sommet du poumon est relié par des membranes fibrineuses à une tuméfaction de l'œsophage qui fait saillie dans la cavité pleurale.

Dans la cavité pleurale droite une centaine de grammes d'un liquide purulent. Le sommet du poumon droit est, comme celui de gauche, relié par des adhérences fibrineuses à l'œsophage qui fait saillie également dans la cavité pleurale.

Les deux orifices situés aux environs du mamelon gauche proviennent de deux balles différentes. Le trajet de la première est oblique en bas, en dehors et en arrière, traverse la cage thoracique dans le 4e espace intercostal et érode en passant le péricarde à l'endroit de l'ecchymose décrite plus haut. Il pénètre dans le poumon un peu en dehors du bord antérieur et le traverse de part en part pour arriver au niveau de la 8e côte en arrière. La balle va se loger dans la musculature du dos aux environs de l'articulation costo-vertébrale de la 9e vertèbre dorsale.

La seconde balle pénètre dans le 6e espace intercostal, puis dans la partie inférieure du péricarde sans léser le cœur. Elle traverse le diaphragme, arrive dans la loge splénique, se creuse un trajet sur le bord antérieur de l'organe, aboutit au 10e espace intercostal pour se fixer sous la peau près de la dernière vertèbre dorsale.

Emphysème et œdème des poumons.

La situation des organes abdominaux est normale.

Rate grande, molle, à surface ridée, présente une déchirure à sa partie moyenne, vers son bord postérieur, dont la longueur est de 3 cm. environ et la profondeur de 5 cm. On trouve dans la loge splénique une très faible quantité de sang coagulé.

Reins de volume normal, de consistance molle à surface granulée, irrégulière avec des foyers cicatriciels très peu profonds et quelques kystes à contenu citrin, transparent. La coupe ne montre aucune altération à part les légères pertes de substance dans les parties extérieures de la couche corticale. Rien d'anormal dans le bassinet, les uretères et la vessie.

Capsules surrénales, organes génitaux, intestins et estomac normaux.

Rien dans la vésicule et les voies biliaires. Légère infiltration graisseuse du foie.

Après avoir enlevé les poumons, on constate que la tumeur qui fait saillie dans les cavités pleurales, forme une poche légèrement fluctuante développée dans les parois postérieure et latérales de l'œsophage. Elle s'étend sur une longueur de 5-6 cm. depuis la hauteur du cartilage cricoïde jusqu'à 1 cm. en dessous de la bifurcation des bronches.

Cette tuméfaction de l'œsophage adhère non seulement au sommet des poumons mais aussi assez fortement aux bronches au-dessous de la bifurcation. Elle ne se prolonge pas entre l'œsophage et la trachée.

La tuméfaction est due à une infiltration purulente de la paroi œsophagienne, surtout de sa partie postérieure.

Une incision longitudinale pratiquée en cet endroit laisse voir une cavité fusiforme remplie d'un pus jaunâtre, assez épais. Les parois de la cavité, irrégulières, grisâtres, par place très minces, semblent formées en dehors par le tissu périœsophagien et la plèvre, en dedans par la paroi même de l'œsophage, De fins tractus fibreux sont tendus à travers la cavité sans cependant la diviser en plusieurs loges.

L'abcès est nettement délimité en haut, un peu moins dans sa partie inférieure où il existe une infiltration diffuse dans la tunique externe de l'œsophage.

La paroi dans toute l'étendue de la cavité est un peu épaissie et la lumière du tube très légèrement rétrécie.

Après durcissement dans la formaline et dans l'alcool, la poche a une profondeur de 2 ½ cm. (Fig. 1).

La surface interne du conduit est lisse, brillante, grisâtre. Un examen attentif n'y révèle nulle part les traces d'une blessure ni même de l'intervention chirurgicale mentionnée plus haut. L'épithelium est partout détaché.

Dans les organes voisins, le pharynx, le larynx et la trachée, on ne voit rien d'anormal. Les ganglions bronchiques sont très petits, noirâtres mais n'offrent nulle part les signes d'une altération.

(Fig. 1.)

La colonne vertébrale à laquelle l'œsophage semblait adhérer assez

fortement est examinée avec soin, mais les vertèbres n'offrent aucune trace d'altération pathologique.

Des fragments de la partie inférieure de l'œsophage qui forme la paroi de l'abcès sont prélevés pour en faire des coupes microscopiques après durcissement à la formaline et à l'alcool.

La muqueuse est méconnaissable. Il ne reste plus aucune trace de l'épithélium, à part quelques rares fragments (altération cadavérique).

La musculaire de la muqueuse est indistincte, se colore difficilement. Il est impossible de la délimiter nettement. Entre les faisceaux, des travées de fibrine.

La sous-muqueuse est fortement épaissie. Partout une forte infiltration leucocytaire qui s'étend entre les fibres connectives et les dissocie. La plupart des leucocytes sont polynucléaires; mais on trouve aussi quelques lymphocytes. Un grand nombre de noyaux en voie de fragmentation.

L'infiltration gagne les couches musculaires et en dissocie par places les faisceaux. Ces couches sont en général recouvertes par quelques fragments de tissu fibreux périœsophagien.

La grande masse de la tunique fibreuse de l'œsophage forme la partie externe de l'abcès. Nous y trouvons un tissu fibreux ou fibro-graisseux assez dense avec de nombreux vaisseaux et des filets nerveux. Ce tissu montre comme la sous-muqueuse, une très forte infiltration leucocytaire.

Au point de vue bactériologique, les recherches ne purent donner de résultats précis, ayant été faites trop tardivement après la mort. Le pus contenait cependant une assez grande quantité de streptocoques et beaucoup de petits bacilles du genre Proteus; de même à l'intérieur des tissus.

Il résulte de notre examen que nous avons affaire à un phlegmon des parois de l'œsophage développé dans la sous-muqueuse et surtout dans la tunique externe, où il a provoqué la formation d'un vaste abcès.

Il nous est difficile de donner une explication de ce phénomène. L'intégrité de tous les organes voisins de l'œsophage nous fait admettre une cause externe comme seule plausible.

Mais l'anamnèse ne nous apprend rien au sujet de l'absorption d'un liquide corrosif ou d'une lésion de la muqueuse œsophagienne par un corps étranger.

Nous ne pouvons incriminer l'intervention chirurgicale pratiquée au moyen du tube œsophagoscopique, puisque les débuts de l'affection remontent à un mois et demi auparavant. Il nous est donc impossible de dire comment l'infection s'est produite.

Dans les deux cas analogues précédemment cités [1]), bien que les malades aient désigné eux-mêmes un corps étranger comme cause de leur maladie, il fut impossible d'en trouver aucune trace à l'autopsie.

On comprend en effet qu'après avoir lésé la muqueuse, de petits corps étrangers puissent passer dans l'estomac et être expulsés par les voies naturelles, sans laisser de traces de leur passage.

Un accident semblable a pu se produire chez notre malade qui, pour une raison quelconque, aurait gardé le silence à ce sujet ou ne s'en serait pas aperçu.

Un fait intéressant est la longue durée de la maladie, environ deux mois et demi. Le suicide qui la termine n'a fait que précipiter son évolution sans rien changer à son issue, certainement fatale.

Enfin une particularité distingue encore notre cas. Il s'agit plutôt d'une périœsophagite que d'une œsophagite. Quoique l'infiltration de la sous-muqueuse soit assez considérable, il est certain que la suppuration est plus accentuée dans la tunique externe de l'œsophage ; l'abcès est en dehors et non en dedans des couches musculaires.

[1] V. les cas de Belfrage et Hedenius et de Hessler. loc. cit.

II. Sarcome mélanique de l'œsophage.

Chacun sait qu'à l'encontre du carcinome, le sarcome ne s'observe que par exception dans l'œsophage.

Un aperçu complet de quelques cas publiés se trouve dans le livre de Krauss [1]). Nous nous dispenserons donc de le répéter ici, d'autant plus qu'aucune des tumeurs décrites n'offre d'analogie avec l'observation suivante :

M. S., 62 ½ ans, était traité par M. le professeur Bourget qui a eu l'obligeance de nous donner quelques détails sur la marche de l'affection.

Le malade avait été soigné il y a dix ans déjà, pour troubles digestifs. En 1904, ces troubles reparaissent plus intenses et se compliquent de symptômes hépatiques.

Durant les dernières semaines, le malade ne pouvait plus prendre d'aliments sans les rejeter aussitôt. Examen de l'abdomen : Le foie fortement agrandi. Ictère assez considérable.

Pas de symptômes oculaires, ni objectifs, ni subjectifs. Pas de signes cérébraux. Intellect intact jusqu'à la dernière heure.

Pas de phénomènes médullaires. Aucun signe de stricture œsophagienne. Dans l'urine une substance réductrice qu'on n'avait pas identifiée avec la mélanine. Le diagnostic posé fut celui de tumeur stomacale prépylorique avec métastases dans le foie.

Un dernier détail : Le malade avait été mordu autrefois par un chien qui lui avait broyé le bras gauche.

Autopsie (10 h. p. m.) du 19 janvier 1906 par le Dr Rucklin, assistant à l'Institut pathologique.

Homme de taille moyenne. Musculature et pannicule adipeux encore assez bien conservés. Les téguments ont une coloration ictérique. Au bras gauche une cicatrice irrégulière et très étendue (morsure de chien). Un examen très attentif ne fait découvrir aucune autre altération du tégument.

[1] Krankh. des Œsophagus in Handb. der sp. Path. u. Therap. v. Nothnagel.

Dans le péricarde une centaine de grammes d'un liquide citrin, transparent. Cœur petit, sa pointe formée par le ventricule gauche. Une vaste tache laiteuse à sa face antérieure ; un grand nombre de taches plus petites à la partie postérieure.

A l'ouverture du cœur il s'échappe du sang liquide et quelques caillots. Pas d'altérations à l'appareil valvulaire. Myocarde partout mince et brunâtre. Quelques plaques d'artériosclérose dans l'aorte.

Dans la cavité pleurale gauche environ un litre d'un liquide rougeâtre. Au poumon gauche quelques adhérences à la face postérieure. Pas d'épanchement ni d'adhérences à droite.

Emphysème et très fort œdème des deux poumons. Bronches hyperémiées contiennent un liquide spumeux. Ganglions bronchiques petits et blanchâtres. Canal thoracique large et rempli d'un liquide transparent.

Une grande quantité (environ 2 $^1/_2$ l.) d'un liquide rougeâtre dans la cavité abdominale.

Foie très agrandi, d'une teinte générale brunâtre. A sa surface font saillie un nombre considérable de tumeurs noirâtres dont la grandeur varie entre le volume d'un pois et celui d'une orange. Leur surface est bosselée, leur consistance molle, fluctuante par places. Un de ces noyaux a contracté des adhérences avec le grand épiploon.

Le poids de l'organe est de 4550 gr. ; dimensions: 0,28 cm. de long, 0,14 cm. de large et 0,19 cm. d'épaisseur.

A la coupe le parenchyme brunâtre est farci de tumeurs noires à limites nettes, et de consistance molle dont la grandeur varie de 1 mm. à 5 cm. de diamètre.

Vésicule et voies biliaires normales. Mésentère très épaissi. La surface criblée de petites taches noires, arrondies ou lenticulaires, légèrement saillantes. A sa base, très élargie, on voit deux noyaux plus gros de 2-3 cm. de diamètre, montrant à la coupe un tissu uniformément noir comme du charbon.

Un grand nombre de petites taches noires et de petits nodules analogues dans le revêtement péritonéal des organes situés dans le bassin, dans l'excavation rectovésicale et sur la vessie.

Rate refoulée dans la profondeur de l'hypocondre gauche par le lobe gauche très agrandi du foie. Elle est augmentée de volume ; sa surface lisse et violacée.

Reins de volume normal. Capsule légèrement adhérente. A la coupe quelques petites cicatrices dans la substance corticale.

Capsules surrénales, bassinets et uretères sans altérations.

Intestins ballonnés, la surface péritonéale lisse. Dans l'S iliaque un polype rougeâtre, pédiculé de la grosseur d'une cerise.

Le duodénum et l'estomac contiennent du mucus coloré par la bile. L'ampoule de Vater laisse sortir une bile verdâtre.

Le cardia perméable. Le doigt, introduit dans l'œsophage, sent une masse molle, légèrement irrégulière, pédiculée.

Organes génitaux sans altérations.

On ouvre l'œsophage par une incision le long de sa face antérieure. Dans la partie inférieure du tube, immédiatement au-dessus du cardia, se trouve une tumeur mélanique qui a une longueur de 12 cm., une largeur de 2 $^1/_2$ cm. et une épaisseur maximum de 1 cm.

La tumeur occupe à peu près la moitié antérieure de la circonférence de l'œsophage. Elle se présente sous la forme d'une plaque à surface assez irrégulière sur laquelle s'élève dans la partie inférieure, à une distance de 3 cm. du cardia, une masse polypeuse d'une longueur de 6 cm. sur 2 cm. de large et 2-3 cm. d'épaisseur.

Sa surface présente de nombreux sillons plus ou moins profonds, séparant la masse en lobules ; l'un d'eux est blanc, tandis que la tumeur en général a une couleur noire très accusée.

Dans la plaque principale, près du cardia, une ulcération de 10 mm. sur 8 mm. à bords irréguliers.

Une saillie plus accentuée, mais moins grande se trouve aussi à la partie proximale de la plaque, à la limite de la muqueuse œsophagienne relativement normale.

Séparés de la tumeur, dans la partie moyenne de l'œsophage et très rapprochés du néoplasme primitif, plusieurs groupes de noyaux noirs aplatis dont les dimensions varient de 1 mm. à 1 cm. de diamètre (Fig. 2).

A part un groupe de petits nodules de 1 à 2 mm. de diamètre, la paroi postérieure ne montre pas de noyaux métastatiques.

Aucune trace de sténose dans la lumière du tube. La muqueuse en général pâle.

En examinant la paroi œsophagienne sur la coupe longitudinale on remarque que, correspondant à la plaque sus-mentionnée, le tissu normal est remplacé sur une certaine étendue par la masse mélanique.

En arrière de la paroi postérieure de l'œsophage de nombreux nodules noirs de toutes grandeurs, jusqu'à celle d'une noisette, s'étendent dans la partie postérieure de la paroi stomacale.

La partie supérieure de l'œsophage et les organes voisins ne sont pas envahis par le processus néoplasique.

Nous nous sommes servis pour l'examen microscopique d'un fragment de la tumeur enlevé à la périphérie et en rapport avec la paroi œsophagienne normale.

Fig. 2.

Dans le voisinage de la tumeur la muqueuse semble bien con-

servée. L'épithélium est très net. La sous-muqueuse, de texture régulière, contient beaucoup de vaisseaux gorgés de sang.

Les deux couches musculaires sont formées de fibres lisses. Certaines parties se colorent beaucoup plus difficilement et se présentent sous forme de taches jaunâtres. La tunique externe est composée d'un tissu connectif lâche.

La portion de la paroi envahie par le néoplasme se présente sous forme d'une masse noire presque homogène, interrompue par des vaisseaux et des tractus fibreux peu abondants.

La structure du tissu mélanique n'est bien visible qu'à la périphérie. Il est constitué par des cellules de forme et de grandeurs variables.

Les unes sont polygonales et mesurent de 5-15 μ de longueur; d'autres, sphériques, ont un diamètre variant entre 6-12 μ. Les plus nombreuses sont ovalaires et ont de 10-15 μ de long sur 6-9 μ de large; les plus rares sont des cellules fusiformes qui peuvent atteindre 20 μ.

Les noyaux ont une forme assez constante; ils sont en général ovalaires, quelquefois sphériques.

Le protoplasma contient des grains de pigment noirâtre, très abondants dans certaines cellules, beaucoup moins dans d'autres où ces granulations sont disposées surtout à la périphérie.

La trame du néoplasme est constituée par des fibres connectives formant un tissu largement réticulé.

Vers le centre de la tumeur, la pigmentation des cellules devient de plus en plus considérable. Protoplasma et noyaux disparaissent. Il ne reste plus qu'un dépôt de granulations noirâtres. La pigmentation est plus abondante le long des fibrilles de la trame et aux alentours des vaisseaux.

Les parois vasculaires sont en général intactes. Quelques-unes cependant sont envahies par des granulations pigmentaires.

Etant donnée les dimensions de la tumeur, il est impossible d'indiquer d'une façon précise la couche de l'œsophage, où elle s'est primitivement formée.

Les nombreuses métastases hépatiques présentent la même structure que la tumeur œsophagienne.

Les parties centrales semblent constituées principalement par la substance mélanique dans laquelle se trouvent des débris de

cellules et de noyaux reconnaissables à leur légère coloration violette due à l'hémalun.

A la périphérie des nodules métastatiques les cellules pigmentées sont nettement visibles. On y trouve toutes les formes de cellules que nous avons décrites plus haut ; leur grandeur varie entre 6-16 μ. La forme polygonale est la plus fréquente. Les rares cellules fusiformes sont très allongées, mesurant jusqu'à 20 μ de longueur sur 8 μ de largeur.

Les noyaux, ronds ou ovalaires, sont en général très distincts; ils se colorent bien.

A part les nodules visibles à l'œil nu on voit dans les préparations microscopiques entre les cellules du foie, des foyers composés uniquement de quelques cellules pigmentées.

Entre les tumeurs, le tissu hépatique est en général sans altération. Dans les capillaires cependant, on trouve assez fréquemment des cellules pigmentées d'origine nettement néoplasique. On distingue en outre le long des parois, des cellules à gros noyaux

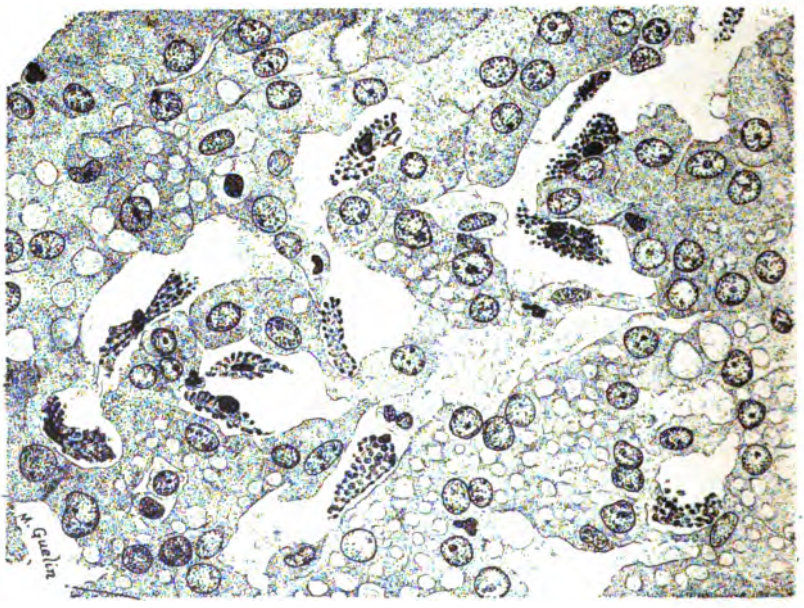

Fig. 3.

entourées de grains de pigments. Elles font saillie dans la lumière des vaisseaux et sont tantôt étoilées ou polygonales, tantôt arrondies ou fusiformes.

La figure que nous donnons (fig. 3) a une grande ressemblance avec un dessin de Ribbert[1]) qui représente de nombreux chromatophores dans un petit vaisseau et dans les capillaires du foie. L'organe était envahi par les éléments de la tumeur et le foie montrait déjà à l'œil nu une couleur brunâtre.

Mais les cellules sarcomateuses que nous voyons dans les capillaires hépatiques se distinguent par leur situation et par leur forme des éléments figurés ci-dessus qui sont des cellules de Kupffer nettement caractérisées par leurs rapports avec la paroi vasculaire. Elles se sont emparées du pigment mélanique devenu libre par suite de la désagrégation des cellules sarcomateuses.

La pigmentation de ces cellules rappelle la pigmentation des endothéliums des capillaires cérébraux observés par Katsurada[2]) dans les mélanosarcomes métastatiques du cerveau et dans le voisinage de ces foyers.

L'examen minutieux du malade et du cadavre n'a pas permis de constater la présence d'une tumeur mélanique dans les endroits où ces néoplasmes ont généralement leur siège primitif (œil, peau). La tumeur primitive doit donc se trouver dans les organes du système digestif et nous n'avons guère le choix qu'entre le foie et l'œsophage[3]).

Mais les tumeurs du foie ont toutes les caractères de tumeurs métastatiques. Il s'agit de nombreux foyers grands et petits, nettement délimités, et non d'une infiltration diffuse de l'organe qui pourrait faire croire à un sarcome primitif[4]).

La tumeur de l'œsophage par contre présente des caractères (étendue, forme polypeuse) qui concordent avec l'hypothèse du siège primitif de l'affection dans cet organe. Ce cas est unique dans la littérature et l'explication de la genèse de la tumeur rencontre les plus grandes difficultés.

Si pour le rectum, la seule partie du tube digestif où se trouvent parfois des mélanosarcomes primitifs, il est permis de faire

[1] Geschwulstlehre 1904 (p. 275. fig. 207).
[2] Ziegler's Beiträge, vol. XXXII, p 193.
[3] Comp. Virchow. Die Krankhaften Geschwülste. II. p. 287
[4] Frerichs. Klinik der Leberkrankheiten II p. 319. Ce cas est le seul qu'on pourrait regarder comme un mélanosarcome primitif du foie.

dériver la tumeur des chromatophores de la peau de l'anus [1]) nous ne pouvons invoquer, pour le cas décrit un voisinage analogue.

L'hypothèse d'une invasion de chromatophores dans les parois de l'œsophage reste donc la seule plausible, si nous adoptons sur l'origine des mélanosarcomes les vues de Ribbert.

[1] Wiener. Zieglers Beiträge vol. XXV, p. 322.

A. CROTTI

Un cas de grossesse abdominale.

1907

V

Un cas de grossesse abdominale

Il y a à peine vingt ans, la plupart des auteurs considéraient la grossesse abdominale comme un phénomène très fréquent. Presque tous les cas de grossesses ayant évolué en dehors de l'utérus, étaient regardées comme des grossesses abdominales et dans bien des statistiques on a cherché à démontrer que la grossesse abdominale était la forme la plus commune parmi les grossesses extra-utérines. C'est ainsi que Hecker [3], en 1859, releva 132 cas de grossesses abdominales contre 64 cas de grossesses tubaires. Le même auteur soutenait, du reste, qu'une grossesse tubaire ne pouvait arriver à terme ou même à un stade avancé, la trompe ne pouvant se prêter aisément à la distension exagérée provoquée par l'œuf qui se développe.

La conséquence de cette manière de voir fut, que toute grossesse rompue était envisagée comme tubaire, tandis que toute grossesse touchant à terme, était considérée comme une grossesse abdominale.

Dans aucun cas, on ne pratiquait l'examen microscopique, et si par hasard on se trouvait en présence d'un sac fœtal fermé, on ne se laissait pas dérouter pour autant: le sac avait été fermé par un processus de péritonite plastique.

Mais bientôt des critiques s'élevèrent contre cette façon de voir.

Déjà en 1845, *Mayer* [4], inspiré par *Bischoff*, avait réclamé que l'on tînt compte du lieu d'implantation de l'œuf, avant de conclure

à telle ou telle forme de grossesse, et que l'on démontrât que les trompes et ovaires étaient intactes. Seulement alors, disait-il, « vous pourrez conclure à une grossesse abdominale. »

Malheurement, sa voix ne fut pas entendue.

Ce ne fut que bien plus tard que cette notion se fit jour peu à peu ; on exigea alors le contrôle anatomique pour tout cas décrit.

Guidé par cette même idée critique, *Werth*[5] contrôla après coup plusieurs pièces qui avaient été décrites comme des grossesses abdominales. Chez toutes il put démontrer leur origine tubaire. De même, d'autres qui avaient été considérées comme des grossesses abdominales vraies étaient en réalité des grossesses ovariennes, tubo-ovariennes, ou même simplement des grossesses implantées sur la frange tubo-ovarienne.

On en vint alors peu à peu à nier l'existence de la grossesse abdominale primitive, et à admettre que toute grossesse abdominale était secondaire, que le siège primitif de l'œuf avait été dans l'un des organes annexes de l'utérus et que de là, après rupture, l'œuf s'était transplanté dans la cavité abdominale. Ce fut surtout *Werth*[2] qui se fit le défenseur de cette façon de voir, et d'autres le suivirent.

Lawson Tait[5], parlant des grossesses abdominales, s'exprime ainsi : « Je ne puis admettre que l'ovule fécondé soit capable de germer dans la cavité abdominale, tant est considérable le pouvoir d'absorption de cette séreuse. Les cas décrits sous le nom de grossesses abdominales sont évidemment exceptionnels ; ils se rapportent à des cas de grossesses tubaires avec obstruction de la trompe et rupture vers le troisième mois, le fœtus tombant dans le péritoine, tandis que le placenta garde quelques adhérences avec sa zone d'implantation primitive. Ainsi prend secondairement naissance une grossesse abdominale. Le placenta en se développant, dépasse la trompe et prend des insertions sur les organes voisins, péritoine et épiploon. La très grande majorité des grossesses ectopiques vient donc de la trompe. »

Howard A. Kelly[6] s'exprime en termes presque semblables : « Je ne ferai pas rentrer la grossesse abdominale primitive dans notre nomenclature, Werth ayant démontré que les cas publiés comme tels répondent en réalité à des grossesses primitivement tubaires, s'étant rompues. »

Bandl[7], parlant des grossesses abdominales dit : « Les grossesses considérées comme primitivement abdominales, sont, en réalité, nées au niveau de l'extrémité de la trompe ou au niveau du follicule de Graaf et de la frange ovarienne, évoluant ensuite vers l'abdomen. »

Pour les cas de grossesses, où l'implantation de l'œuf fut trouvée très haut dans le segment supérieur de l'abdomen, on admit la même explication. L'œuf primitivement implanté dans un des organes annexes de l'utérus s'était rompu, puis s'était réimplanté dans les organes sus-mentionnés. Mais Werth [15] revint bientôt lui-même sur son intransigeance primitive ; il fit remarquer que depuis que l'on sait, combien solides et nombreuses sont les racines que pousse le trophoblaste dans le tissu maternel, et combien précoce est la fusion de la circulation maternelle et fœtale, il paraît bien difficile d'admettre qu'un œuf qui a été ainsi privé de tous ses moyens de nutrition, puisse continuer à vivre et reprendre racine autre part, quoique certains auteurs aient relaté chez des lapins le fait d'œufs réimplantés dans la cavité abdominale après rupture de l'utérus (Observation de Sittner).

Reprenant les cas décrits, *Werth* [15] (en 1904) ne nie plus la possibilité de la grossesse abdominale primitive, mais il la considère comme très rare et parmi tous les cas publiés, il n'en admet que deux ou trois qui puissent résister à la critique.

C'est à cause de la grande rareté de cet accident que nous croyons intéressant de donner ici la description d'un cas, dont l'autopsie fut faite à l'institut pathologique de Lausanne. Il nous semble que malgré l'imperfection du matériel — au moment de l'opération, les enveloppes du fœtus ont été enlevées avec les caillots de sang et jetées — nous pouvons facilement démontrer qu'il s'agit d'une grossesse abdominale primitive.

Madame Dovat, âgée de 38 $^1/_2$ ans, entre à l'hôpital cantonal le 27 février 1893 dans le service de M. le professeur Roux, que nous prions d'agréer nos remerciements pour avoir bien voulu nous communiquer les notes suivantes.

La mère de la malade est morte de maladie inconnue. Son père, âgé de 82 ans, est encore vivant et en bonne santé. Frères et sœurs vivants et bien portants.

La malade est mariée, elle a eu cinq enfants, dont l'un est mort. Les accouchements ont toujours été normaux ; le dernier a eu lieu il y a neuf ans. Jamais de fausses-couches. Ses époques sont toujours régulières, peu abondantes ; elles durent environ huit jours. Pas de pertes blanches.

Dernières époques : *Dernière semaine de novembre 1892.*

Le 7 février 1893, la malade, qui faisait le service de garde-barrière, est prise tout à coup dans le bas-ventre de frissons et de douleurs telles qu'elle se voit obligée de s'aliter aussitôt. La respiration étant gênée dans le décubitus dorsal, elle doit rester constamment assise sur son lit. Les douleurs dans le bas-ventre ne sont pas continues; elles surviennent à de longs intervalles, qui se prolongent même jusqu'à 2-3 jours. Un médecin appelé donne à la malade des poudres qui calment les douleurs momentanément. La malade est très constipée; quelques douleurs à la fin de la miction. On envoie la malade à l'hôpital.

L'examen du 27 février montre une femme de taille moyenne, au teint coloré, un peu grasse. Les seins sont petits, pas de colostrum. Cœur et poumons normaux.

Température 36°2 le matin, 37° 2 le soir. A la *percussion* on constate une matité s'étendant à peu près à toute la fosse ilaque gauche.

La *palpation* est rendue difficile par le fait que la malade contracte les parois abdominales. Cependant, on trouve une résistance diffuse correspondant à la matité indiquée par la percussion. Palpation et percussion indolores.

Per vaginam on trouve une portion petite, coudée en avant ; l'orifice externe, en fente transversale, permet d'introduire la phalangette de l'index; léger ectropion de la lèvre supérieure. La muqueuse du col est grenue.

L'utérus, en très forte antéversion, est gros comme un poing, arrondi, peu mobile, refoulé à droite; sa surface est lisse. L'utérus est facilement palpable dans les culs de sac latéraux, surtout dans le cul de sac antérieur et le cul de sac latéral gauche. A gauche de l'utérus, on sent une tumeur fluctuante à limites très diffuses ; les annexes ne sont pas palpables. Le toucher rectal est très douloureux derrière l'utérus.

La sonde utérine s'arrête à l'orifice interne. Voies urinaires normales; la sonde vésicale passe très facilement; au moment de l'examen, la vessie est vide.

Un examen pratiqué en légère narcose trois jours après fait reconnaître dans le cul de sac latéral gauche une tumeur fluctuante accollée à l'utérus, remontant jusque dans la fosse ilaque gauche et qui correspond à la matité indiquée par la percussion lors du premier examen — on sent la trompe et l'ovaire droits qui sont normaux.

Diagnostic : Hematocèle, probablement par grossesse extra-utérine.

Le même jour, vers deux heures de l'après-midi, la malade s'affaiblit subitement : elle devient extrêmement pâle, le pouls est très faible, à peine perceptible ; la respiration est lente, superficielle ; les pupilles se dilatent, ne réagissent plus. Bientôt la respiration s'arrête pendant une minute. Respiration artificielle, transfusion intraveineuse d'eau salée à 6 ‰. Injection sous-cutanée de musc et strychnine 0,005.

Peu à peu, la respiration revient, le pouls redevient perceptible : 124 pulsations à la minute, les pupilles se rétrécissent, la malade commence à se mouvoir.

Supposant qu'il s'agit d'une rupture de poche, M. le professeur Roux se décide à faire la laparatomie.

Désinfection rapide, surtout de la ligne blanche, incision de la paroi abdominale jusqu'au péritoine. Celui-ci paraît bleuâtre ; après son incision on voit sortir une assez grande quantité de sang liquide, mélangé à des caillots. Dans la fosse iliaque gauche, une tumeur bleuâtre, qu'on incise au pôle supérieur : elle contient un embryon de 10 cm. de long ; on le sort de cette poche, on prend vite les bords de celle-ci avec des pinces de Kocher et on tamponne avec une grande éponge.

On procède ensuite à la toilette du péritoine ; on sort au moins deux litres de sang contenant de gros caillots. Dans le petit bassin, à gauche, on trouve des *débris grisâtres,* mous, qu'on enlève. Il y a des caillots si adhérents aux anses intestinales qu'on ne peut les détacher.

Pendant l'opération, la malade va plus mal ; on lui fait de nouveau une transfusion intraveineuse d'eau salée. On coud rapidement le reste de la poche au péritoine adjacent et on y laisse un tampon de gaze iodoformée. Un autre tampon est mis entre la poche et le petit bassin à gauche. Suture du péritoine et de la peau. Pansement. Lavement au champagne et musc. Injection d'éther camphré. Malgré tous les excitants, la malade meurt à 4 ¼ heures du soir.

EXTRAIT DU PROTOCOLE D'AUTOPSIE :

Pas d'anomalies dans les organes thoraciques. Anses intestinales partout couvertes par des caillots sanguins et des pseudo-membranes brunâtres reliant les anses entre elles. De nombreuses petites taches pigmentaires brunes ou noires sur le mésentère, le grand épiploon et sur la séreuse de l'intestin grêle. Dans les hypochondres, une certaine quantité de sang liquide très foncé.

En tout : caillots et sang liquide = 450 cm³ environ.

Estomac, reins, capsules surrénales, rate et foie, sans altérations appréciables.

Dans la partie médiane et latérale gauche du petit bassin, on trouve des plaques de fibrine plus ou moins colorées, des caillots très adhérents et formant comme le fond d'une poche. Au-dessus, le fundus utéri.

L'utérus est gros comme le poing d'un adulte et situé sur la ligne médiane près de la symphyse : il est de consistance molle. Sous de gros caillots, on trouve la trompe et l'ovaire droits normaux ; l'ovaire droit est situé bas dans le ligament large. La trompe gauche, enfouie dans de fausses membranes fibrineuses, est plus difficile à découvrir : la dissection la montre cependant entière et sans altérations. L'ovaire gauche, caché aussi sous des pseudo-membranes, est représenté par une masse de la grosseur d'une forte amande, dans laquelle on reconnait quelques petits kystes séreux. A l'un des pôles de l'ovaire se trouve un petit corps mou, arrondi, jaunâtre, ayant les caractères d'un corps jaune.

La paroi musculaire de l'utérus est très notablement hypertrophiée, atteignant jusqu'à une épaisseur 2,8 cm. La muqueuse constitue un épais bourrelet hyperhémié, atteignant 1 cm., capitonné, coupé de sillons ; immédiatement au-dessus de l'orifice interne du col, elle constitue même une tumeur presque pédiculée, grosse comme une noix. Le col est mou, le canal rempli par un bouchon muqueux très ferme. Quelques œufs de Naboth.

Vagin vaste et granulé.

Les organes du bassin sont enlevés *in toto* et soigneusement conservés après la dissection, dans l'alcool à 70° faible et durcis ensuite dans de l'alcool à 95°.

DESCRIPTION DE LA PIÈCE

Vu dans son ensemble, par devant, la pièce présente d'abord le vagin et l'utérus. On les a ouverts par une section médiane et antérieure. La coupe, sur l'utérus, a été prolongée à droite et à gauche jusqu'à l'orifice utérin des trompes. Les cavités vaginales et utérines sont largement couvertes, la pièce ayant été fixée et durcie dans cette position.

A droite et à gauche de l'utérus se trouvent à leur place normale les ligaments larges, couverts de pseudo-membranes et de caillots. Derrière l'utérus, dans la cavité de Douglas, tout à fait refoulé à droite, on voit le rectum, dont la paroi postérieure a été fendue dans la ligne médiane.

Le Douglas est divisé en deux cavités par le rectum, fixé à l'utérus par des pseudo-membranes, une cavité droite et une cavité gauche.

La *cavité gauche* est limitée en avant par la moitié postérieure gauche de l'utérus, à droite par des pseudo-membranes, recouvrant le rectum et fixées pendant l'opération à la partie postérieure de l'utérus, en arrière, par le péritoine pariétal du petit bassin, à gauche, par le ligament large du même côté, recroquevillé en arrière. Le fond de cette cavité est tapissé par de nombreux caillots fermes et adhérents. C'est dans cette cavité que se trouvait, ainsi qu'on l'a constaté à l'opération, le fœtus.

La cavité droite, beaucoup plus grande que celle que nous venons de décrire, est limitée, en avant, par la moitié droite de l'utérus et le ligament large correspondant, à droite, par le péritoine pariétal, en arrière, par le rectum, et à gauche par les mêmes pseudo-membranes qui servent de limite intime à la première cavité. Le fond de la cavité correspond au plancher pelvien ; il est tapissé aussi par des caillots adhérents, de coloration brunâtre. Du reste, tous les organes du bassin sont, comme les anses intestinales, recouverts de coagula sanguins plus ou moins adhérents et en partie de membranes fibrineuses.

Après cette description sommaire, nous aborderons séparément l'étude détaillée de chacun des organes du bassin. Nous commencerons par la cavité gauche qui présente pour nous le maximum d'intérêt.

Le *ligament large gauche* est rabattu en haut et en arrière ; il est complètement recouvert de pseudo-membranes fibrineuses, dans lesquelles se trouvent logés la trompe et l'ovaire. Mais une dissection soignée du côté gauche permet de mettre à nu facilement sous ces membranes, la trompe et l'ovaire.

La *trompe* a une longueur de 8 $^1/_2$ centimètres ; sa direction est également sinueuse, ses contours sont partout nettement arrondis. Une sonde boutonnée, introduite par l'orifice utérin, ressort sans difficulté par le pavillon. L'orifice abdominal de celui-ci est béant, vu qu'on y a laissé une sonde à demeure pendant le durcissement de la pièce ; son diamètre, représenté par Fig. 1, Pl. V, est, par conséquent, exagéré. Les franges du pavillon et spécialement les franges ovariennes, quoique un peu rata-

tinées dans l'alcool et agglutinées par ces pseudo-membranes, sont normales. La consistance de la trompe est partout uniformément molle. A la coupe, elle présente un diamètre de 3 cm. au niveau de l'isthme et de 5 cm. au niveau de l'ampoule.

Le *ligament rond*, recouvert de masses fibrineuses, est normal.

L'ovaire gauche, caché sous des pseudo-membranes fibrineuses d'une épaisseur de plusieurs millimètres, se laisse parfaitement dégager. Il aide à former la partie antérieure de la poche. Il mesure 5 cm. de long, 2 cm. de large et 7 mm. d'épaisseur. Sa face antérieure est refoulée en avant et est directement appliquée sur l'aileron moyen, sans adhérences. Sa face postérieure, au contraire, est tapissée par des masses jaunâtres, formées de caillots et de pseudo-membranes qui se continuent avec celles qui se trouvent dans le fond de la cavité. Ces masses n'offrent pas, avec l'ovaire, des adhérences intimes, mais se laissent facilement détacher.

Sur son bord supérieur libre, dans sa partie moyenne, l'ovaire possède un corps jaune d'un centimètre de diamètre et recouvert aussi de membranes fibrineuses de 1 mm. à peine de diamètre. A la coupe on constate, au centre, une petite cavité aplatie, qui est la cavité centrale du corps jaune.

L'ovaire présente à la coupe une petite cavité kystique, grosse comme un grain de riz. Il n'y a pas d'autre particularité.

Le *ligament large*, du côté droit, est à peu près normal ; il est souple, non infiltré ; çà et là quelques pseudo-membranes fibrineuses.

L'aileron antérieur, déterminé par la saillie que forme le ligament rond sous le péritoine est de volume normal ; il est recouvert, ainsi qu'une partie du ligament rond, par une plaque irrégulière, peu épaisse, adhérente, constituée par de la fibrine et du sang coagulé. Le ligament rond est normal.

L'aileron moyen est souple et transparent : l'organe de Rosenmüller se distingue très nettement par transparence.

La *trompe droite*, comprise dans la partie supérieure de l'aileron moyen, présente une longueur de 12 cm. Elle est sinueuse ; ses contours sont partout nettement arrondis. La partie isthmique de la trompe est parfaitement mince et souple ; la partie ampullaire, au contraire, est un peu plus épaisse et un peu plus ri-

gide. A la coupe, l'isthme présente un diamètre de 4 mm. et l'ampoule un diamètre de 5 mm. Le pavillon de la trompe, quoique petit et un peu ratatiné, présente des franges parfaitement libres. La frange ovarique avec sa gouttière longitudinale est encore nettement distincte. L'orifice abdominal est représenté par une petite fente verticale mesurant 2 mm., parfaitement perméable à la sonde.

L'aileron postérieur ne présente rien de particulier, si ce n'est quelques traces de fibrine.

L'*ovaire droit* a une longueur de 4 cm. 2 mm. et une largeur de 2 cm., 5 mm. Il ressemble à une amande aplatie. Les ligaments tubo-ovariens et utéro-ovariens sont très nettement distincts. Sa surface, finement bosselée, laisse voir quelques vieilles cicatrices de corps jaune et de nombreuses petites plaques de fibrine. Son bord libre se rattache au péritoine par des pseudo-membranes fibrineuses.

1. — L'*utérus* mesure 9 cm. 8 mm. dans sa plus grande longueur et 9 cm. 5 mm. de large. La musculature qui a considérablement augmenté de volume mesure 2 cm. d'épaisseur. On y reconnaît la présence de plusieurs vaisseaux dilatés ; à part celui-là, la musculature ne présente rien de particulier.

La lèvre antérieure du col a la forme tapiroïde ; elle avance et surplombe la lèvre postérieure d'environ 2 cm.

Cette particularité mise à part, le col est normal. Le canal cervical présente une longueur de 5 cm. sur 5 cm. de large. La muqueuse paraît normale ; l'arbre de vie sur la paroi postérieure est parfaitement reconnaissable. L'épaisseur de la couche musculaire au niveau de l'isthme est de 2,5 cm.

La cavité intérieure, comprise du fundus jusqu'à l'isthme, mesure 5 cm. de long sur environ 7,5 de large. La muqueuse de l'utérus est considérablement hypertrophiée. A la coupe, elle mesure plus d'un centimètre d'épaisseur. La muqueuse est compacte, serrée ; elle présente des sillons irrégulièrement disposés, qui donnent au tout l'aspect de circonvolutions cérébrales un peu effacées d'un fœtus à terme. Droit au-dessus de l'isthme, sur la paroi postérieure de la matrice, on constate la présence d'un gros et épais bourgeon de muqueuse à large implantation, presque sessile.

La séreuse qui recouvre l'utérus, à l'exception de la partie correspondant au sac, est par places lisse et par places recouverte irrégulièrement de fibrine et de petits caillots.

2. — Les *organes génitaux* externes n'ont pas été conservés.

3. — La portion du *vagin* qui a été conservée mesure 6 cm. de long sur 10 de large et environ 5 mm. d'épaisseur. La paroi externe du vagin est adhérente à la paroi externe du rectum. La paroi interne présente de nombreuses rides transversales ; sur la partie qui correspond à la paroi antérieure et postérieure du vagin, on distingue encore nettement les colonnes du vagin, quoique un peu effacées. Le cul de sac postérieur, le seul qui subsiste encore sur la pièce, est normal.

4. — Le *fœtus* a une longueur de 9 cm. Il possède une peau extrêmement fine, transparente comme du papier de soie. Le visage, le tronc et les extrémités sont très minces, les os très apparents, les doigts des extrémités sont bien formés, les tendons se reconnaissent sous la peau. Anneau ombilical bien rétréci, présentant 3 mm. de diamètre. Organes génitaux apparents, le pénis a 1 mm. de long. Rectum perforé ; appendice caudal disparu.

Ce fœtus correspond à un embryon de 3 mois environ.

Pour *l'examen microsropique*, nous avons pris des fragments dans les diverses parties du sac. Nous avons ensuite prélevé des parties des deux trompes au niveau de l'isthme de l'ampoule. Enfin, nous avons examiné l'ovaire gauche et son corps jaune. L'ovaire droit étant tout à fait normal n'a pas été examiné.

Les coupes, après inclusion dans la celloïdine, ont été colorées par les méthodes usuelles, Hémalum-Eosine, Hémalum-van Gieson, etc.

1. — *Coupes portant sur la partie postérieure de la cavité gauche; la partie enlevée correspond à la séreuse de la face antérieure du sacrum, jusqu'au fond du sac.*

Ce qui frappe tout d'abord, c'est l'épaississement considérable du péritoine et la présence de caillots sanguins en voie d'organisation à la surface de celui-ci. A la limite, entre le péritoine et les caillots, on constate par ci, par là, de petits espaces circonscrits par un épithelium, ressemblant à prime abord à un épi-

thelium glandulaire. Dans cette même région, on trouve, de plus, de gros éléments cellulaires, constituant une couche à peu près continue entre les coagula et le péritoine. Le tissu conjonctif sous-séreux du péritoine n'offre rien de particulier. Le péritoine est formé de nombreux faisceaux conjonctifs qui sont, par place, soudés ensemble, et qui en d'autres se séparent pour donner naissance à de fines petites mailles arrondies et vides. Entre ces vaisseaux conjonctifs on trouve de nombreux petits foyers de leucocytes, reconnaissables à leur forme arrondie et à leurs noyaux. Par ci, par là, quelques veines et artérioles courent dans le tissu connectif.

A la surface du péritoine, les caillots ne sont pas adhérents partout ; entre eux se trouvent des espaces vides ; à ce niveau, l'endothélium du péritoine est soulevé, ou bien complètement détaché, pour former de petites bandelettes sinueuses ou quelques fois complètement enroulées. Les bandelettes sont par places très nombreuses et forment jusqu'à neuf couches superposées ; elles sont moins abondantes et plus courtes, là ou le caillot est adhérent à la séreuse. A ce niveau, on constate la présence d'une quantité de petits îlots cellulaires arrondis ; ceux-ci sont rarement formés d'un seul élément ; au contraire, ils sont plutôt en groupes de deux, cinq ou dix éléments ; les cellules qui les composent possèdent un diamètre de 12-15 μ ; leur noyau est arrondi ou ovalaire, granuleux et mesure 3-6 μ ; le protoplasme est clair. Ces îlots ne se rencontrent qu'à la surface de la séreuse ; ils ne pénètrent pas dans le tissu conjonctif.

A prime abord, nous avons été tentés de considérer ces éléments comme des cellules décidales. Mais il n'en est rien : leur volume est plus petit que celui des cellules décidales. De plus, on peut très facilement suivre le développement de ces éléments. On voit d'abord l'endothélium du péritoine presque normal se détacher pour former les bandelettes que nous avons décrites Fig. 2, Pl. VI ; peu à peu, les cellules se modifient, augmentent de volume et enfin aboutissent à la formation de ces gros éléments cellulaires. L'origine endothéliale de ces cellules nous semble un fait certain. Nous sommes en cela, du reste, pleinement d'accord avec *Walker*[9].

Quant aux caillots qui se trouvent à la surface du péritoine, quelques-uns sont encore frais, d'autres sont en voie d'organisation. Dans ces derniers, les globules rouges ont perdu leur netteté et leurs contours ; les caillots sont envahis, surtout sur les bords, par une quantité considérable de fibroblastes dispersés sans ordre ; partout, de nombreux capillaires néoformés et des cellules, chargées de pigments brunâtres. Les caillots en voie d'organisation se trouvent en haut de l'excavation pelvienne, tandis que, au fur et à mesure que l'on descend vers le petit bassin, les caillots deviennent plus frais. Pas de cellules décidales, pas de villosités, pas de dilatations vasculaires.

2. — Nous avons ensuite recherché comment se comporte *la partie antérieure du sac, celle qui correspond à la paroi postérieure de l'utérus.* Aussi avons-nous pratiqué des coupes portant sur cette région et intéressant la musculature elle-même de l'utérus, à peu près vers l'angle utérin. Ici, comme sur la paroi postérieure de la cavité que nous venons d'examiner, on trouve des caillots sanguins plus ou moins organisés à la surface de la séreuse. Ces cailots sont, par places, très adhérents ; en d'autres endroits, il y a des solutions de continuité entre la séreuse et les coagula ; elles sont artificielles et dues à l'effet des durcissants de la pièce. Les caillots à la surface de la séreuse sont en pleine voie d'organisation ; ils sont envahis par de nombreux fibroblastes et contiennent une grande quantité de capillaires néoformés. Un peu partout des leucocytes chargés de pigment.

L'endothélium de la séreuse a disparu par places. En d'autres endroits, au contraire, il est conservé ; il se soulève alors pour donner naissance à des bandelettes, analogues à celles dont nous avons parlé plus haut, sinueuses, enroulées de façon à former des images rappelant des formations glandulaires et qui contiennent un liquide clair avec des cellules endothéliales desquammées. Ces bandelettes prolifèrent pour donner naissance aux mêmes îlots que nous avons décrits plus haut: ils sont formés de un ou plusieurs éléments à protoplasme abondant, clair, mesurant 12-15 μ ; les noyaux sont arrondis ou ovales, granuleux, mesurant 3-6 μ. Ici, comme plus haut, il est facile de démontrer leur origine endothéliale.

La musculature de l'utérus est hypertrophiée. Entre les faisceaux musculaires, on trouve dans le tissu conjonctif quelques petits foyers de leucocytes. Les vaisseaux sont très peu dilatés.

De même que plus haut, nous n'avons trouvé ni cellules décidales, ni villosités, ni des espaces sanguins.

3. — Il était donc très intéressant d'examiner ce que dans le status opératoire on a décrit comme *les bords du sac qu'on coud au péritoine*. Nous avons supposé qu'il s'agissait de cette adhérence verticale qui réunit le rectum à la paroi postérieure de l'utérus et qui paraît en effet artificielle. (Fig. 3, Pl. VI.) Nous y avons pratiqué plusieurs coupes successives. Sur aucune de nos coupes microscopiques nous n'avons trouvé trace de catgut ou de soie. Les diverses parties ont été examinées avec le plus grand soin, de façon à ce qu'aucun détail pût nous échapper.

On constate d'abord un épaississement considérable du péritoine ; celui-ci est formé de tissu de bandes conjonctif compact, séparées les unes des autres par du tissu conjonctif lâche, des lacunes de dimensions variables pleines de sang et de nombreux éléments cellulaires.

Les couches de tissu conjonctif compact offrent partout la même structure ; elles sont faites de fibrilles connectives, parallèlles les unes aux autres et présentant un trajet onduleux. Ces divers faisceaux conjonctifs ne sont pas directement appliqués les uns contre les autres ; ils circonscrivent entre eux des mailles de diverses grandeurs. Quelques-unes de ces mailles sont très grandes, ayant à l'œil nu 3 mm. de long; d'autres sont plus petites. La paroi de ces lacunes est par places uniquement formée de fibres conjonctives; en d'autres points, au contraire, on distingue nettement une couche concentrique de fibres musculaires lisses. La paroi interne de ces lacunes est tapissée d'un endothélium ; souvent aussi l'endothélium est absent, ou tombé dans la lumière. Quelques-unes de ces cavités sont vides ; mais la plupart sont remplies de sang frais ou coagulé. A côté de ces lacunes on trouve une très grosse quantité de veines et d'artères, dilatées, gorgées de sang.

Il est bien évident qu'on ne saurait prétendre que ces lacunes sont artificielles et qu'elles sont le produit du passage de la pièce

dans ces différents alcools. Il s'agit pour la plupart de vaisseaux considérablement dilatés; la preuve en est dans leur paroi, formée par des fibres musculaires lisses, dans leur endothélium et dans leur contenu. D'autres ne sont que de simples lacunes sanguines, développées dans le tissu conjonctif. Ces lacunes sont pour nous un indice très important. Elles nous montrent que nous sommes dans le voisinage de l'implantation de l'œuf.

Entre ces lacunes et ces vaisseaux, le tissu conjonctif n'a plus un trajet onduleux; il se sépare en faisceaux d'inégales dimensions, qui s'envoient mutuellement des prolongements, circonscrivant des espaces remplis d'éléments cellulaires.

Ces éléments sont pressés les uns contre les autres ou bien sont séparés quelques fois par une ou deux cellules conjonctives. Ce sont de grosses cellules, bien développées, arrondies, ovales ou fusiformes, mesurent 25-35 μ; elles sont riches en protoplasma clair, Le noyau est plutôt arrondi, souvent ovale ou fusiforme et mesure 8-15 μ; il renferme un ou plusieurs mucléoles. Ce sont des *cellules déciduales*. (Fig. 4, Pl. VI.) Les cellules conjonctives qui les avoisinent sont souvent très hypertrophiées et séparées les unes des autres. Elles ont tellement augmenté de volume que parfois il devient difficile de décider si l'on a affaire à une cellule déciduale ou à une cellule conjonctive. Ces cellules sont des formes de passage entre la cellule déciduale et la cellule conjonctive. Au fur et à mesure que l'on va vers la périphérie, la cellule reprend sa forme plus allongée, fusiforme, son diamètre plus petit, son noyau moins ovale; enfin on retrouve la cellule conjonctive normale.

Ce tableau ne laisse aucun doute sur l'origine de ces cellules; ce sont des cellules déciduales, développées aux dépens des éléments du tissu conjonctif; on ne trouve nulle part des formes de transition des cellules endothéliales des vaisseaux en cellules déciduales. Elles ne proviennent pas non plus de l'endothélium de la séreuse, puisqu'elles sont plus abondantes en plein tissu conjonctif qu'à la surface.

Nulle part, nous n'avons trouvé de villosités choriales. Deux fois seulement, nous avons constaté dans ces vaisseaux la présence d'une masse protoplasmique claire, abondante, contenant plusieurs noyaux arrondis, ayant un diamètre de 4 μ, se colorant

d'une façon très intense. Ce sont à n'en pas douter des cellules syncytiales.

4. — Nous avons ensuite pratiqué des coupes *à l'angle forme par le ligament large gauche et le péritoine pariétal du bassin.* Ici aussi, nous avons trouvé un péritoine très fortement épaissi, renfermant quelques vaisseaux peu dilatés et des formations de cellules déciduales, au dépens du tissu conjonctif. A la surface de la séreuse, qui est recouverte par des caillots sanguins, on constate partout ailleurs une prolifération endothéliale. Pas de villosités choriales.

5. — Le *fond de la cavité droite* ne présente rien de spécial à signaler. Caillots de sang, qui recouvrent la séreuse et y adhèrent, proliférations endothéliales, épaississement du péritoine et hyperrhémie de celui-ci, sont tout ce qu'on découvre. Pas de lacunes sanguines, pas de cellules déciduales, pas de villosités choriales.

La *trompe gauche*, soit au niveau de l'isthme, soit au niveau de l'ampoule, possède trois couches bien distinctes : la muqueuse, la musculaire et revêtement séreux.

La muqueuse présente une série de plis longitudinaux, de sorte que la coupe transversale de la lumière de la trompe a une forme étoilée. Les plis sont beaucoup plus développés au niveau du pavillon qu'à celui de l'isthme.

A la hauteur du pavillon, la muqueuse est formée d'une couche simple de cellules épithéliales cylindriques basses ; ça et là, on retrouve encore des cils vibratiles ; elle se compose, en outre, d'une tunique propre, riche en cellules conjonctives et d'une sous-muqueuse qui n'est pas partout nettement apparente. On ne distingue pas de *muscularis mucosae* Au niveau de l'isthme, la couche des cellules cylindriques est remplacée par une couche de cellules cubiques, sans cils vibratiles. La tunique propre de la muqueuse est normale par places ; en d'autres, elle présente une hyperphasie considérable des cellules conjonctives. Celles-ci se transforment en cellules arrondies ou ovalaires, les unes pourvues de prolongements ; ces cellules sont très grandes. (Fig. 5, Pl. VI.) Le protoplasme est clair ; le noyau est volumineux,

arrondi et possède un ou plusieurs fins molécules. Ces cellules sont des cellules déciduales. La muqueuse est richement vascularisée.

Dans la couche musculaire de la trompe, on distingue une couche circulaire interne et une couche circulaire externe; ces deux couches se confondent ça et là, mais en aucun point on ne trouve une solution de continuité ou une cicatrice qui puisse faire songer à une ancienne rupture. Il y a de nombreux vaisseaux artériels et veineux dans la paroi de la trompe; la séreuse de la trompe est formée par un tissu conjonctif lâche, abondant, recouvert de fines pseudo-membranes. Le revêtement endothélial a disparu.

Nous avons ensuite pratiqué des coupes dans la *trompe droite*, au niveau de l'isthme et au niveau de l'ampoule. Nous avons fait les mêmes constatations que pour la trompe gauche. Là aussi, comme seule anomalie, formation de cellules déciduales, localisées à la portion isthmique.

L'*ovaire droit* ne présentant à l'œil nu aucune altération n'a pas été examiné.

Nous avons ensuite porté nos investigations sur l'*ovaire gauche*. Il ne présente presque pas de changements pathologiques. L'épithélium germinatif a presque complètement disparu; ça et là pourtant, on retrouve encore quelques traces représentées par des cellules cylindriques basses, disposées sur une seule couche. Dans la couche corticale de l'ovaire, on trouve des follicules primordiaux en quantité assez grande. Quelques-uns de ces follicules sont normaux, d'autres sont en voie de métamorphose hyalive, on constate aussi ça et là dans la couche corticale, de petits follicules et d'autres dans un état de développement un peu plus avancé.

Dans la substance médullaire et à la limite de celle-ci avec la substance corticale, il y a des follicules de Graaf anciens, déjà en pleine voie de regression, des *corpora albicantia*. Au niveau du hile, il y a beaucoup de vaisseaux et de veines qui ne présentent rien d'anormal.

Le *corps jaune* est complètement entouré par sa tunique fibreuse primitive; celle-ci envoie dans l'intérieur des travées connectives qui divisent la cavité en septa plus ou moins réguliers, dans lesquelles on reconnaît les cellules typiques de la luteine.

Pas de cristaux d'Hématoïdine. Juxtaposé au corps jaune, on trouve un reste de follicule de Graaf fraîchement éclaté et reconnaissable encore à sa membrane granuleuse. Pas de villosités, de cellules déciduales. Pas de vaisseaux dilatés. Nulle part trace des *enveloppes fœtales.*

Nous croyons avoir démontré par nos recherches macroscopiques et microscopiques que les trompes gauches et droites sont parfaitement normales et n'ont pu être à aucun moment de la grossesse le siège de l'implantation de l'œuf. L'intégrité de leur musculature est parfaite ; nulle part aucune cicatrice. Le conduit des trompes est perméable sur toute leur longueur.

Le fait qu'on y trouve des cellules déciduales ne prouve naturellement rien, puisqu'il y en a des deux côtés et que l'on sait que dans la grossesse normale on trouve souvent des cellules déciduales dans les trompes.

Clarence Welster dans son *Ectopic pregnancy* explique le fait de la façon suivante : « Les trompes et l'utérus dérivent, on le sait, des tubes de Müller. Chez les animaux inférieurs, les tubes de Müller non-différenciés et bilatéraux sont employés dans toute leur étendue comme oviductes. Dans les espèces supérieures, il y a différenciation entre la partie latérale et la partie médiane et les pièces médianes se fondent pour constituer l'organe génital. Chez quelques animaux, ce sont les parties non réunies, les cornes utérines qui sont destinées à servir à l'implantation et au développement de l'œuf. Chez ceux qui ne mettent au monde qu'un seul petit (par exemple, la vache) et où, par conséquent, une des deux cornes ne prend pas une part active au processus de grossesse, la métamorphose déciduale se montre néanmoins dans celle des cornes qui n'est pas gravide. Donc, la réaction déciduale dans la trompe chez la femme est un phénomène d'atavisme, un retour au temps où la partie périphérique des tubes de Müller était immédiatement intéressée dans le processus de grossesse. »

L'ovaire gauche, le corps jaune et l'ovaire droit sont absolument normaux. Ils n'ont été à aucun moment le siège de l'implantation de l'œuf.

L'endroit qui nous paraît avoir été le siège le plus probable de l'implantation de l'œuf est l'adhérence recto-utérine, à cause de ses grandes lacunes sanguines et du fort développement des cellules déciduales, Le fait que nous n'avons pas trouvé l'insertion de l'œuf ne doit pas trop nous surprendre. En effet, dans le cas de *Walker*[9], malgré le plus grand soin apporté à l'autopsie, malgré les plus grandes précautions prises pendant le durcissement, le placenta se détacha par suite de ces manipulations. Quoi d'étonnant alors, qu'un opérateur qui est décidé à tout enlever, y arrive si facilement et d'une façon si complète. Il est regrettable que tous les caillots enlevés, parmi lesquels se trouvait la masse grise dont il est parlé dans le status opératoire et qui très probablement était le placenta, aient été jetés par mégarde avec les caillots.

Mais puisque nous avons pu démontrer que le siège de l'implantation de l'œuf n'a été ni l'utérus, ni les trompes, ni les ovaires, nous nous croyons autorisés à regarder le cas décrit comme un exemple de *grossesse abdominale primitive.*

Ce cas prendra donc sa place à côté des quelques rares cas décrits, où l'examen anatomique des pièces ne laisse aucun doute sur l'origine primitivement abdominale des grossesses décrites. Nous avons surtout en vue les observations de *Walker*[9] et de *Galabin*[12].

Avant de terminer, qu'il me soit permis d'exprimer à mon ancien maître, Monsieur le Prof. Stilling, l'hommage de ma profonde reconnaissance tant pour les conseils qu'il m'a prodigués au sujet du présent travail que pour son précieux enseignement dont j'ai bénéficié alors que je fus son élève et son assistant.

BIBLIOGRAPHIE

1. **von Winckel.** Handbuch der Geburtshülfe. Zweiter Band, II Teil, 1904.
2. **Werth.** Beiträge zur Anatomie und zur operativen Behandlung der Extrauterinschwangerschaft. 1887.
3. **Hecker.** Beiträge zur Lehre von Schwangerschaft ausserhalb der Gebärmutter. Monatsschrift für Geburts- und Frauenkrankh. Bd. XIII. 1859.
4. **Mayer.** Dissertation inaugurale. 1845.
5. **Lawson-Tait.** Traité clinique des maladies des femmes.
6. **Howard. A. Kelly.** Operative Gynecologie.
7. **Bandl.** Diseases of the tubes. New-York, 1887.
8. **Dobbert.** Contribution à l'étude anatomique de la grossesse ectopique. Virchows Arch. 123.
9. **Walker.** Der Bau der Eihäute des graviditas abdominalis. Dissertation inaugurale. Berlin, 1887. Virchows Arch. 107.
10. **Sutugin.** Beobachtungen über Bauchhöhlenschwangerschaft Zeitsch. f. Geb. und Gynäk. Bd. 24, S. 9.
11. **Bandl.** Die Krankheiten der Tuben, der Ligamente, etc. Stuttgart, 1886.
12. **Galabin.** Grossesse abdominale primitive. London obstetr. Transact. Vol. 38. 1896. pag. 91.
13. **Rein.** Bauchhöhlenschwangerschaft. Centralblatt gynäk. 1892. S. 969.
14. **von Winckel.** Geschichte einer Bauchhöhlenschwangerschaft. Verhandlung der Berliner Gesellschaft für Geburtshülfe. Monatsschrift. f. Geburtskunde, Bd. 21. S. 71.
15. **Werth.** Die Extrauterinschwangerschaft. Handbuch der Geburtshülfe. Zweiter Band. II Teil. 1904.

EXPLICATION DES FIGURES

Fig. 1. — Planche V.

1. Paroi rectale.
2. Ovaire gauche dont on a prélevé un morceau pour l'examen microscopique.
3. Trompe gauche.
4. Trompe droite.
5. Meso-salfinx de la trompe droite.

Fig. 2. — Planche VI, v. page 17.

Fig. 3. — Planche VI.

1. Trompe gauche.
2. Ovaire gauche.
3. Fundus uteri.
4. Trompe droite.
5. Ovaire droit.
6. Paroi rectale.
7. Adhérence recto-utérine.

Fig. 4. — Planche VI, v. page 20.

Fig. 5. — Planche VI.

Foyers de cellules déciduales dans la muqueuse de la trompe gauche, v. p. 21.

P. MESTRAL

De la régénération de la rate chez le triton.

1907

VI

De la Régénération de la Rate chez le Triton.

I

Les travaux relatifs à la régénération de la rate sont assez nombreux; mais, malgré ces études, la question reste encore très discutée; des opinions diamétralement opposées sont émises, basées sur des faits tout aussi différents. Pour les uns, la rate se reproduit même après extirpation totale; pour d'autres, au contraire, aucune néoformation n'a lieu, même après section partielle.

Au point de vue historique, nous nous bornerons à renvoyer le lecteur au travail publié par le Dr Cérésole [1]; son étude nous dispense de revenir sur les travaux parus antérieurement, et, depuis cette publication, nous n'avons trouvé dans la littérature que deux cas nouveaux.

En outre, les observations que nous allons rapporter n'ont été faites qu'incidemment au cours de recherches sur les modifications sanguines survenant après extirpation totale ou partielle de la rate chez le chien.

Laudenbach [2] enlève complètement la rate d'un jeune chien; il place deux ligatures sur le pédicule auquel reste cependant attaché un petit moignon splénique. Six mois plus tard, l'animal sacrifié offre en lieu et place de l'organe primitif, une rate néoformée pesant 17 grammes. Laudenbach conclut que le pouvoir

---

[1] Travaux de l'Institut pathologique de Lausanne, fasc. I, 1895.

[2] Virchow's Archiv. Vol. 141, 1895.

régénérateur de la rate doit être très grand. Nous devons ajouter que seul ce chien, d'entre les opérés, reproduisit une rate totale ; les autres animaux ne présentèrent jamais traces de rate néoformée.

Le second cas est celui observé par Eliasberg[1] ; cet expérimentateur enlève les $^3/_4$ de la rate d'un jeune chien ; 65 jours après, le fragment splénique a doublé de volume. Eliasberg sectionne une seconde fois l'organe ainsi reproduit, dont il ne laisse qu'une fraction minime. Au bout de 3 semaines il ne retrouve qu'un petit nodule splénique, atrophié, entouré de graisse et de tissu conjonctif. Eliasberg conclut qu'il ne faut pas enlever trop de parenchyme pour que la régénération soit possible.

Ces divergences persistantes nous ont engagés à reprendre cette étude. Nous nous sommes adressés au triton, dont le pouvoir régénérateur bien connu nous permettait d'espérer une régénération parfaite.

Avant d'exposer nos observations, nous étudierons la structure de la rate normale chez le triton. Cette étude, en effet, nous paraît offrir quelque intérêt, car peu d'organes ont soulevé de si nombreuses discussions au point de vue de leur structure histologique, et de plus, nous n'avons pas trouvé dans la littérature de descriptions de la rate du triton.

Comme fixateurs, nous avons utilisé le sublimé ; puis les préparations ont été traitées à l'alcool iodé, alcools, inclusions à la paraffine ; coupes de 6-10 μ d'épaisseur ; coloration par les procédés usuels.

La rate est un organe allongé, fusiforme, situé en arrière de l'estomac, en contact avec le poumon gauche. Le péritoine qui l'enveloppe de tous côtés, la maintient à sa place au moyen d'un repli assez lâche. Sa face externe ou pulmonaire est convexe ; sa face interne ou gastrique, aplatie ou légèrement convexe. Les deux bords ont parfois de petites échancrures peu profondes, tapissées également par le péritoine. Le pédicule vasculaire aborde la rate vers le milieu de sa face interne ; il est formé d'une artère branchée de la gastrique, qui se bifurque en pénétrant dans le

[1] Experimentel. Untersuchung über die Blutbildung in der Milz der Säugethiere 1893.

parenchyme ; une veine assez volumineuse accompagne l'artère et se rend dans le système porte.

Les dimensions moyennes de la rate sont difficiles à déterminer, même relativement au sujet. Il en est là, comme pour la rate humaine, dont les variations volumétriques empêchent d'établir une moyenne de grande exactitude. Cependant, pour un triton adulte de 2 grammes environ, nous pouvons donner comme moyenne de dix observations, les chiffres suivants : longueur 6 mm, largeur 3 mm, épaisseur 2 mm ; comme poids 0,005 gr. soit $^1/_{400}$ du poids de l'individu, rapport assez analogue à celui de la rate chez les autres vertébrés.

La coloration varie beaucoup ; tantôt la rate est brun clair, laissant transparaître les vaisseaux qui la sillonnent en tous sens ; on reconnaît alors facilement une artère médiane dont les branches se ramifient vers la périphérie. Tantôt l'organe est rouge foncé, turgide, plus gros que d'habitude, avec des bords arrondis. Ces deux états d'anémie et d'hyperhémie, reliés par quelques formes intermédiaires, se sont retrouvés fréquemment chez les animaux que nous avons opérés. Dans un cas, en ouvrant un triton chloroformé, nous avons vu la rate, claire au début, se foncer rapidement, augmenter de volume et prendre une turgescence assez considérable. Cette hyperhémie subite serait due probablement à l'irritation provoquée par l'opération et peut-être aussi à un trouble circulatoire. Mais, à part ce cas exceptionnel, les autres rates étaient soit hyperhémiées, soit anémiées à l'ouverture de l'animal. Ces deux états ne dépendent pas de la narcose, puisque nous les avons retrouvés chez les animaux éveillés ; le sexe ou la variété individuelle ne jouent pas non plus de rôle dans leur production. Pensant qu'il s'agissait peut-être d'un phénomène en rapport avec la formation des globules rouges, nous nous sommes adressés à la larve du triton ; mais toutes les rates d'animaux très jeunes étaient au contraire pâles. Restait enfin la digestion, pendant laquelle on s'accorde assez généralement pour admettre une hyperhémie splénique. Nous avons fait jeuner des tritons pendant 8 jours en les ouvrant de temps à autre. Or, ces deux états si distincts persistèrent quoique ces animaux eussent le tube digestif absolument vide. Chez un animal ouvert à plusieurs reprises, nous avons observé au début une grosse rate rouge et

10 jours plus tard une petite rate pâle, et pendant toute cette période l'intestin ne contenait aucun aliment, par conséquent ne fonctionnait pas. De tout ce qui précède, nous pouvons conclure que cette hyperhémie est passagère, qu'elle dure plus qu'un stade digestif dont elle paraît indépendante, puisqu'elle persiste chez le triton à jeun. Nous tenons à faire remarquer que la digestion, elle aussi, peut s'accompagner d'une hyperhémie liénique, mais d'une courte durée seulement, ce qui la distingue suffisamment de celle dont nous avons parlé. Quelle explication donner de cette congestion? L'examen microscopique va nous aider à élucider la question. Nous avons remarqué que plus une rate est gorgée de sang, plus aussi elle contient de leucocytes à granulations pigmentaires; en outre, ces grandes cellules renferment très souvent des hématies en voie de destruction, donc il est probable que la rate du triton détruit périodiquement les vieilles hématies inutilisables et que, à cette période fonctionnelle, correspond une hyperhémie intense. Cette périodicité, loin de nous paraître étrange, est assez conforme aux autres phénomènes de la vie végétative des tritons. Nous connaissons, en effet, leur mue saisonnière; nous savons aussi que leur vie sexuelle n'a lieu qu'à certaine époque; ne pourrait-il pas en être de même pour la fonction hémolytique de la rate? Peut-être ce stade physiologique est-il surtout marqué à la fin de l'hiver, saison pendant laquelle un grand nombre d'hématies seraient détruites; cela nous expliquerait pourquoi, à la fin de l'été, nous n'avons pas retrouvé des rates contenant autant de cellules pigmentaires qu'au printemps. Quoiqu'il en soit, nous nous en tiendrons à cette hypothèse, qui paraît le mieux cadrer avec les faits observés.

Au faible grossissement, ce qui frappe à première vue est la grande vascularisation de l'organe. Partout des vaisseaux, tantôt vides, tantôt gorgés de sang; les artères aux parois épaisses ont une lumière assez petite; les veines, au contraire, en ont une plus grande, dilatée, avec des parois très minces. Un examen attentif nous permet de constater que le système veineux est bien développé à la périphérie de la rate; dans cette zone sous-capsulaire, nous trouvons une forte proportion de veines dilatées de telle sorte que l'organe paraît être formé d'une partie centrale, pulpe blanche, entourée d'une écorce de pulpe rouge. Ceci est net sur-

tout chez la larve; chez l'adulte, cette disposition perd de sa netteté sans cependant s'effacer tout à fait.

Le mode d'union d'artères à veines, au sein de la pulpe, est, comme chacun sait, encore controversé. W. Muller[1], Stieda[2], Frey[3] et d'autres histologistes ont émis l'opinion que les capillaires artériels s'ouvraient à plein canal dans les mailles du réticulum et que, d'autre part, les veinules naissent directement de ces mêmes mailles. De ce fait, le sang circulerait dans un système de simples lacunes en contact direct avec les cellules de la rate. D'autres auteurs, Billroth[4], Kölliker[4], Sokoloff[4], etc., se sont élevés contre une telle opinion; ils admettent que dans la rate, comme ailleurs, le sang circule dans un système vasculaire clos. Sans reprendre la question dès son origine, nous ne ferons que citer les expériences de Sokoloff[5], qui nous paraissent fort démonstratives. Cet expérimentateur lie la veine splénique du lapin; au bout de 15 minutes la rate est turgide, rouge violacé. L'examen microscopique pratiqué à ce stade de congestion, permet de constater que le sang est toujours contenu dans les vaisseaux, reconnaissables à leur endothélium; les autres parties de la rate n'en contiennent pas ou peu. S'il s'agissait d'un réseau ouvert, toute la pulpe splénique serait bourrée d'hématies; or cela n'a lieu qu'après une stade de plus longue durée. Chez le triton, nous avons souvent trouvé des vaisseaux gorgés de sang, avec quelques rares corpuscules rouges extravasés; il apparaissait nettement que le sang circulait dans un système bien canalisé. Au reste, l'extrême minceur des parois vasculaires doit être éminemment favorable à la diapédèse; aussi s'explique-t-on facilement qu'une hyperhémie de quelque durée s'accompagne d'une extravasation sanguine très grande, telle que nous l'avons trouvée dans certaines rates. En outre, nous n'avons jamais vu les vaisseaux se terminer brusquement dans des espaces lacunaires. Nous pouvons donc considérer le système vasculaire splénique

---

[1] Uber den feineren Bau der Milz. — W. Müller, Leipzig 1865.
[2] Uber das Capillargefässystem der Milz. Virchows Archiv. — Stieda. Vol. 24.
[3] Traité d'histologie, 1877. — Frey.
[4] Virchows Archiv. Vol. 20, 23.
[5] Sokoloff. — Virchows Archiv. Vol. CXI.

du triton comme un système clos, avec des veines plus dilatées que dans d'autres organes.

La capsule fibreuse qui entoure la rate est revêtue sur toute sa surface par le péritoine. Les cellules de la séreuse sont plates, avec un noyau très allongé mesurant jusqu'à 20 μ de longueur. La capsule, tantôt assez épaisse, tantôt très mince, se compose d'une couche externe de fibrilles connectives et élastiques très ténues, contenant quelques noyaux clairs, arrondis, entourés d'une couche de protoplasma se colorant très peu à l'eosine. Souvent aussi la capsule très mince n'apparaît que comme une fine membrane fibrillaire, dépourvue de tout élément cellulaire. Au niveau du hile, elle est plus épaisse et se confond insensiblement avec la gaîne des vaisseaux.

La surface interne donne naissance à des prolongements à base élargie qui s'enfoncent dans le parenchyme en devenant de plus en plus ténus. Des coupes de 6 μ nous permettent de voir ces fibrilles s'anastomoser avec les grandes cellules connectives du tissu interstitiel. D'autres prolongements analogues s'échappent des parois vasculaires, s'anastomosant à leur tour avec les grandes cellules fixes de la rate. Toutes ces trabécules, extrêmement délicates, flexueuses, s'entrecroisant en tous sens, délimitent une multitude de loges dans lesquelles viennent se nicher les éléments propres de la rate. Les cellules connectives de ce tissu interstitiel sont triangulaires, avec des prolongements fibrillaires qui émergent de leurs angles ; les noyaux ont une forme allongée, ovoïde ; leur substance est claire, serpentée de filaments chromatiques.

Ce système aréolaire n'est pas revêtu d'un endothélium, comme certains auteurs l'admettent, du moins pour les vertébrés supérieurs. Rauvier et d'autres histologistes [1]) considèrent le reticulum splénique comme formé de fibres conjonctives tapissées de cellules plates, de cellules endothéliales, analogues à celles des sinus lymphatiques. D'autres auteurs, Kölliker, Frey, His, Laguesse etc. [2]), sont d'avis que la charpente en question est exclusivement constituée par des cellules conjonctives à prolongements ramifiés. De ces deux opinions, la seconde est conforme

---

[1] *Traité d'histologie*. Ranvier. 1889.

[2] Laguesse, *Journal d'anatomie et de physiologie*, vol. 26, 1890.

à ce que nous avons pu observer chez le triton. Là, en effet, l'existence de telles cellules connectives est indéniable; quant à l'endothélium, nous l'avons toujours retrouvé dans les espaces vasculaires, très nombreux, mais non pas dans tout le système aréolaire ci-décrit.

L'élément *noble* du parenchyme est formé de cellules *blanches* et d'hématies. La disposition folliculaire si facile à voir dans la rate des vertébrés supérieurs, fait défaut chez le triton adulte; cependant chez la larve ou chez un sujet très jeune, on la retrouve manifestement; là nous rencontrons soit des follicules avec une artériole au centre ou à la périphérie, soit tout au moins une zone centrale constituée par des cellules blanches avec quelques hématies; cette pulpe blanche serait l'équivalent du follicule. Ces caractères, nets chez la larve, s'atténuent rapidement et, chez l'adulte, plus de pulpe blanche localisée, mais un mélange intime des différents éléments propres spléniques. Ces diverses modifications de la structure liénique ne sont du reste pas spéciales au triton; car Laguesse [3]), étudiant le développement de la rate chez les vertébrés inférieurs, conclut que la disposition folliculaire existe dans toute la série animale, que très nette chez l'embryon, elle s'atténue fortement à mesure que l'animal avance en âge. Cette observation correspond donc avec ce que nous avons trouvé chez le triton. Sans vouloir discuter de la physiologie de la rate, nous pouvons cependant nous demander si chez l'animal jeune, elle joue le même rôle que chez l'adulte. Pourquoi, en effet, la disposition anatomique changerait-elle sans la fonction? De même que la disposition folliculaire s'atténue et disparaît presque tout à fait chez l'adulte, de même aussi la fonction y relative doit s'atténuer et disparaître en grande partie. Nous serions portés à croire qu'au stade folliculaire correspond une fonction hématopoiétique, ce que prouveraient encore les figures karyokinétiques qu'on y voit; au stade adulte correspondrait une fonction hématolytique ce que prouverait la présence de leucocytes pigmentés.

Au fort grossissement, nous constatons que les leucocytes présentent une morphologie des plus variées. Il serait facile d'établir une multitude de catégories, d'espèces différentes; mais

---

[3] Laguesse, *Journal d'anatomie et de physiologie*, vol. 26, 1890.

entre chacune, on reconnaît des formes transitoires qui prouvent que les différences si nettes au premier abord, sont en réalité bien moins essentielles. Une classification ne peut donc être que difficile et très artificielle. Pour classer ces éléments, nous nous baserons sur leurs dimensions, la forme de leur noyau et leur protoplasme cellulaire. Nous rencontrons tout d'abord de petites cellules mesurant 6 μ de diamètre, formées d'un noyau régulièrement rond, entouré d'une couche de protoplasme si mince qu'on est même parfois tenté d'en nier l'existence. Le noyau de ces éléments se colore fortement par l'hémalun, ce qui empêche d'en distinguer les détails. Ces caractères spécifiques, petit noyau rond, rareté du protaplasme, sont donc suffisamment distincts pour que nous puissions mettre ces éléments, véritables lymphocytes, à l'extrémité de la série. A l'autre bout, nous placerions de grandes leucocytes monomuléaires, à noyau volumineux, clair, peu coloré par l'hémalun, avec de minces filaments chromatiques; ces noyaux mesurent 12 μ et plus parfois dans leur grand diamètre; ils ne sont pas régulièrement ronds, mais allongés, incurvés sur eux-mêmes, excentriques et bordés d'une couche de protoplasme très grande par rapport à celui des premiers éléments décrits. Ces leucocytes ont encore un caractère fonctionnel très net. Ce sont eux que l'on voit englober certaines hématies dont ils s'incorporent l'hémoglobine. Ils se remplissent alors de granulations pigmentaires verdâtres, qui refoulent leur noyau à la périphérie. Souvent on trouve de ces phagocytes renfermant une hématie encore bien colorée; dans ce cas, le pigment est assez rare; chez d'autres, les granulations augmentent en nombre et l'hématie devient plus terne; d'autres enfin ne contiennent plus que des fragments de corpuscules rouges. Entre ces deux types cellulaires bien définis les formes intermédiaires abondent : leucocytes à gros noyau rond, clair, entouré d'une zone de protoplasma réduite; leucocytes à noyau plus allongé, en boudins, éléments polynucléaires plus rares, toutes formes qui paraissent transitoires entre les deux types étudiés. Nous trouvons encore ci et là quelques cellules éosinophiles à petit noyau excentrique. Enfin citons la présence de figures karyokinétiques dans les noyaux des gros mononucléaires; mais ces karyomitoses sont en moyenne peu nombreuses.

En résumé la rate du triton est un organe remarquable par le développement de son système vasculaire ; quant aux cellules blanches qui, chez les vertébrés, ont des caractères acquis et fixes, permettant d'en faire des variétés tranchées, chez le triton ces variétés paraissent être peu stables et dériver toutes les unes des autres.

II

Avant de décrire nos observations, nous donnerons quelques détails sur la marche que nous avons suivie dans nos splenectomies partielles et totales.

L'opération est très simple ; une incision longue de 1 cm. dans la ligne axillaire gauche met à découvert l'estomac qu'il suffit d'attirer au dehors pour trouver la rate.

Les tritons supportent facilement l'extirpation soit totale soit partielle ; cependant la mort peut survenir déjà quelques heures après, par hémorragie, fréquente surtout dans les cas d'hémisection ; car nous n'avons jamais lié le pédicule vasculaire pour ne pas compromettre la nutrition ; nous n'avons pas non plus lié ou cautérisé la tranche de section, à cause de l'exiguité du fragment laissé en place.

Dans les ablations totales, une hémostase bien suffisante s'obtient par l'écrasement du pédicule. Outre quelques décès par hémorragie, d'autres animaux moururent de péritonite, malgré la stérilisation des instruments. Enfin nous avons eu beaucoup de morts par éventration ; pour l'éviter, il faut avoir soin de faire jeuner les tritons plusieurs jours après l'opération. Sans cette précaution, les animaux se bourrent de vers vivants, qui, une fois ingérés, peuvent, par les mouvements péristaltiques provoqués, faire sauter les sutures.

L'opération a lieu avec ou sans narcose, au chloroforme ; dans ce cas là, il faut placer l'animal quelques heures dans la chambre humide avant de le remettre à l'eau, pour qu'il ne se noie pas.

Nous avons en général enlevé la moitié de la rate, nous laissant guider par la position des vaisseaux nourriciers, qui ont

ainsi toujours été respectés. Suture cutanée avec des fils de soie qui s'éliminent du 8 au 10me jour.

Dans nos observations, nous n'avons tenu compte que des animaux guéris, et se nourrissant normalement; ceux qui moururent les premiers jours ne présentaient en général qu'un simple coagulum coiffant une rate pâle.

III

Extirpations partielles.

OBSERVATION N° 1.

Durée de l'expérience 28 jours.

Triton ♂ bien nourri, assez gros. Quelques adhérences hépatiques à la cicatrice cutanée. La rate est en place, pâle, sauf son extrémité sectionnée qui apparait surmontée d'un petit capuchon rougeâtre, convexe long de $^1/_2$ mm.

Au microscope, nous trouvons une grande différence entre le corps de l'organe et son extrémité. Ce qui frappe au premier aspect, c'est la quantité de globules rouges y localisés, les uns renfermés dans une grosse veine, les autres en dehors répandus de tous côtés.

Outre ces nombreuses hématies, on observe une multitude de noyaux, grêles, minces, très allongés. vivement colorés par l'hémalun, disposés sans ordre, se croisant en tous sens, les uns à la surface, les autres dans le tissu sous-jacent ; le protoplasme qui les entoure est peu abondant. Ces noyaux appartiennent fort probablement aux cellules endothéliales du péritoine ; nous en trouvons plus tard de pareils dans deux autres observations (II et XVIII). Ils ne ressemblent pas du tout aux noyaux des cellules connectives qui eux sont plus gros, ovalaires et peu colorés par l'hémalun; mais la seule chose qui étonne, c'est leur abondance même au sein du tissu connectif. Ce dernier, très développé à cette extrémité de la rate, diffère sensiblement du réticulum splénique proprement dit. Dans cette partie, ce ne sont plus des fibrilles fines et délicates, délimitant de grandes aréoles comme dans le corps de l'organe ; au contraire, il s'agit de travées épaisses et denses, circonscrivant des aréoles petites, dans lesquelles se nichent quelques cellules blanches. Il y a donc à cette extrémité inversion de la structure splénique normale : beaucoup de charpente

et peu d'éléments propres. Les cellules conjonctives de ce tissu, peu nombreuses, ont un gros noyau ovalaire, se colorant faiblement par l'hémalun ; nous n'avons pas trouvé de figures karyokinétiques dans ces éléments. Ajoutons encore que la capsule n'est pas délimitable, confondue avec le tissu ci-décrit. Le reste de la rate n'offre aucun signe d'activité cellulaire exagéré.

S'agit-il simplement d'une cicatrice à tissu raréfié ou bien d'une néoformation de tous les éléments de la rate ? Nous préférons décrire d'autres expériences avant de conclure, cette observation seule ne nous permettant pas de résoudre la question.

OBSERVATION N° 2.

Examen après 65 jours.

Triton ♂ bien nourri avec corps jaunes bien développés.

Rate pâle, ovoïde, mesurant à peine 2 mm dans son plus grand diamètre.

La surface de section présente à son milieu une petite élevure ronde, émergeant de la cicatrice à laquelle elle reste reliée par un court pédicule. Toute la rate est libre, sans adhérences avec les organes voisins.

Examen microscopique.

Le corps de la rate n'offre aucune particularité. L'extrémité sectionnée est constituée par un tissu connectif assez lâche, renfermant peu de cellules, les unes, petits leucocytes à noyaux ronds, foncés, les autres cellules connectives à noyaux ovalaires, clairs ; enfin ci et là, quelques hématies difformées. Dans ce tissu sont creusés quelques alvéoles de petite dimension, dans lesquels se logent quelques petits leucocytes. La capsule splénique à ce niveau n'est plus reconnaissable indivise du tissu ci-décrit ; le péritoine existe, formant un repli assez épais. De cette zone émerge le petit nodule que nous avions déjà remarqué microscopiquement. Son pédicule est formé par des travées connectives qui se confondent avec les fibres conjonctives de la cicatrice ; à sa base, nous retrouvons des noyaux allongés, grêles, fortements colorés, identiques à ceux décrits dans l'observation précédente ; mais ici, ils ne sont qu'à la superficie, sans pénétrer dans la profondeur ; ce sont des noyaux appartenant sans doute aux cellules endolhéliales du péritoine. Le reste du nodule est formé de grandes cellules à noyaux clairs, s'anastomosant les unes avec les autres par des prolongements épaissis, délimitant des aréoles assez nombreuses et plus grandes dans la cicatrice. On trouve en outre quelques cellules eosinophiles, et quelques petits lymphocytes ; pas

de vaisseaux néoformés, pas de karyomitoses. Quelle est la signification de ce nodule? Ce n'est sûrement pas une simple cicatrice, qui elle n'aurait pas de raison pour se développer ainsi en forme de sphérule; mais ce n'est pas non plus une rate néoformée puisqu'elle ne possède presque pas de cellules blanches. Nous pensons cependant que c'est une ébauche de néoformation et que si nous avions attendu 150 jours au lieu de 65, nous aurions eu sous les yeux une rate pareille à celle que nous décrirons dans l'observation n° 18; là nous y trouvons aussi une cicatrice avec des noyaux grêles et allongés et de cette cicatrice s'échappe non plus un tissu conjonctif, mais toute une petite rate néoformée.

OBSERVATION N° 3.

Durée 65 jours. Triton arrêté très jeune ♂. Rate pâle, allongée mesurant 3 mm. de longueur. Son extrémité sectionnée conique est adhérente au corps *jaune*.

Examen microscopique.

Le corps de la rate ne contient que peu d'hématies; la disposition folliculaire est très nette; au centre des follicules de nombreuses cellules en voie de division. La partie sectionnée est occupée par un tissu connectif raréfié ne contenant que quelques petits leucocytes; la capsule se confond avec ce tissu cicatriciel. Le péritoine forme un léger bourrelet, dû à la prolifération de ses cellules. Donc pas de régénération, mais la rate entière paraît être en grande activité cellulaire; nous n'avons pas trouvé de karyomitoses dans les cellules du reticulum.

OBSERVATION N° 4.

Durée de l'expérience 72 jours.

Triton ♂ en bon état de nutrition. Rate rouge, turgide, mesurant 3 mm. de longueur fusiforme. L'extrémité sectionnée est arrondie, sans adhérences aux organes voisins. On remarque presque à la pointe coupée une petite nodosité verdâtre, de 1 mm. de diamètre, faisant corps avec l'organe.

Examen microscopique.

Rate gorgée de sang, abondant surtout dans la zone sous-capsulaire, le centre splénique étant composé principalement de cellules blanches. Un large vaisseau traverse la rate dans toute sa longueur, aboutissant à la petite nodosité que nous avions observée. Celle-ci, revêtue par le péritoine, est constituée par une trame connective lâche, bourrée par place de cellules pigmentaires et de petits éléments sans noyaux qui paraissent être des débris d'hématies. On y trouve en outre plusieurs fins vaisseaux pleins d'hématies ; notons encore la présence de quelques cellules géantes englobant de petits filaments, corps étrangers provenant de l'opération. Bref, tout ce nodule, bien que relié à la rate par un pédicule, ne peut pas être pris pour un bourgeon splénique néoformé ; sa position à l'extrémité d'un vaisseau, ces nombreuses cellules pigmentaires nous engagent à le considérer comme un coagulum organisé.

Quant à la surface de section proprement dite, on ne peut guère l'analyser à cause du grand nombre d'hématies qui remplissent les alvéoles spléniques. Tout au plus remarque-t-on un épaississement du péritoine à ce niveau. Nous n'avons pas trouvé de karyomitoses ni à cette place, ni ailleurs dans le corps de la rate.

OBSERVATION N° 5.

Durée de l'expérience 90 jours.

Triton ♀ en bon état de nutrition; corps jaunes gros. Rate brune, mesurant 3 mm. de long, ovalaire.

Son extrémité sectionnée conique adhère à un fragment hépatique détaché du corps de l'organe. Par ci, par là dans la mésentère, nous trouvons quelques petits corps rougeâtres allongés qui ressemblent à de petites rates; mais à l'examen microscopique, on se trouve en présence de veines ne contenant du sang que par places.

Au microscope.

La rate se termine du côté de la section par un cône volumineux qui offre les mêmes caractères histologiques que le corps de l'organe. A son extrême pointe cependant, on remarque un épaississement du reticulum dont les aréoles contiennent, semble-t-il, une quantité moindre d'éléments propres. Tout au sommet du cône, nous trouvons une petite sphérule, constituée par une mince capsule, renfermant un reticulum grêle avec quelques petits leucocytes. En outre en plein tissu splénique, nous rencontrons 3 petits kystes formés d'une ou deux couches de cellules cubi-

ques, dont quelques-unes sont à cils vibratiles ; peut-être s'agit-il d'une greffe de cellules pulmonaires que nous aurions détachée d'un coup de ciseau.

La partie adhérente au fragment hépatique est formée par un tissu connectif raréfié, à peine infiltré, tout différent du tissu splénique qui l'avoisine ; dans ce cas, on est sûr qu'il s'agit uniquement d'un tissu cicatriciel, qui quoique aréolaire ne peut pas être pris pour le reticulum splénique ; il est curieux même de constater combien la transition est brusque entre la rate et ce tissu connectif. En somme toute la partie cunéiforme qui termine la rate parait être néoformée.

OBSERVATION N° 6.

Durée de l'expérience 90 jours.

Triton ♂ chétif ; multiples adhérences du péritoine à la cicatrice et au foie. Sur la face postérieure de l'estomac, il existe une rate minuscule, ovalaire, pâle, mesurant $^3/_4$ de mm. de longueur. Au microscope, la rate est bien différente de celle que nous avions coutume d'observer. Toute la charpente est épaissie, contenant dans ses alvéoles de grands leucocytes. peu nombreux, pigmentés, avec un gros noyau assez mal coloré par l'hémalum.

L'extrémité sectionnée se termine par un petit bourrelet dont la structure est identique à celle du reste de l'organe ; cependant il parait séparé du corps de la rate par une zone de tissu connectif assez nette. Peut-être s'agit-il d'une partie néoformée, située au-dessus de la cicatrice. Mais en somme, la rate est atrophiée et sa sclérose peut s'expliquer par une inflammation chronique que confirmeraient les nombreuses adhérences du péritoine avoisinant.

OBSERVATION N° 7.

Durée de l'expérience 90 jours.

Triton ♂, bien nourri ; corps jaunes développés. Rate en place normale, mesurant 2 mm de longueur, sans adhérences. Tranche de section un peu mousse.

Examen microscopique.

Aucune trace de partie néoformée ; à l'extrémité coupée, la capsule n'est pas modifiée ; on ne trouve pas non plus un reticulum épaissi. Par contre, tout l'intérieur de l'organe est bourré de cellules lymphatiques en

voie de division ; c'est la seule préparation qui nous en ait laissé voir autant. En somme pas de partie néoformée, mais une hyperactivité cellulaire très manifestée, telle que nous ne l'avons pas trouvée dans les rates normales.

OBSERVATION N° 8.

Durée 100 jours.

Triton ♀ en bon état de nutrition. Rate pâle, mesurant à peine 2 mm. de longueur; extrémité de section pointue se terminant par une petite houppe d'un tissu dèchiqueté flottant dans le sublimé.

Examen microscopique.

Le corps de la rate n'est pas modifié ; on y remarque seulement quelques figures karyokinétiques dans de grosses cellules à protoplasme prenant bien l'eosine ; ce paraissent être de grands leucocytes mononucléaires ; nous n'en avons pas trouvé dans les cellules du reticulum.

L'extrémité sectionnée est entourée par la capsule épaissie d'où s'échappe un petit prolongement constitué par du tissu connectif informe. Entre les fibres, on rencontre diminués quelques petits leucocytes ainsi qu'une ou deux cellules géantes. Donc dans ce cas, pas trace de régénération splénique.

OBSERVATION N° 9.

Durée 100 jours.

Triton ♂ bien nourri, rate en place, libre, ovoïde, mesurant à peine 1 mm. de longueur.

Examen microscopique.

La rate n'offre aucun signe de grande activité cellulaire ; partout la capsule est de la même épaisseur revêtue de la séreuse. Nous ne pouvons trouver aucune différence entre les deux extrémités qui paraissent d'une structure identique.

OBSERVATION N° 10.

Durée de l'expérience 116 jours.

Triton ♀ ; bon état de nutrition. La rate est située à l'angle du duodé-

num, en rapport intime avec la veine porte. Le pancréas ainsi que des replis du mésentère l'enveloppent partiellement, de sorte que l'on ne peut reconnaitre ni sa forme, ni ses dimensions.

Examen microscopique.

La rate adhère partiellement à l'intestin ; l'extrémité sectionnée est constituée par une capsule légèrement épaissie, qui se confond avec les vaisseaux du hile. Dans la capsule on trouve un petit kyste à cellules cubiques, provenant sans doute du pancréas. Quant à une néoformation, nous n'en trouvons pas, et l'organe ne présente pas non plus une activité cellulaire plus grande.

OBSERVATION No 11.

Durée de l'expérience 118 jours.

Triton ♀ en bon état de nutrition ; corps jaunes très gros.

Rate en situs normal, mesurant 3 mm. de longueur, fusiforme. Elle apparaît comme composée de deux fragments séparés l'un de l'autre par une incisure étroite et profonde; ses deux parties constitutives ont la forme de deux coins, de mêmes dimensions, à bases juxtaposées, reliés par un mince pédicule marginal. Le lobe auquel aboutissent les vaisseaux est pâle, tandis que l'autre au contraire est rouge vif; ce dernier occupe la place du fragment splénique sectionné.

Examen microscopique.

Le mince pédicule qui relie les deux parties de la rate est traversée par un gros vaisseau bourré d'hématies. Au point de vue du reticulum, on observe aucune différence entre les deux lobes ; par contre, dans la partie rougeâtre, les globules rouges sont en nombre considérable soit localisées dans les vaisseaux, soit en dehors de ceux-ci. En outre, nous remarquons une quantité de cellules en voie de division ; ce sont toujours de gros noyaux, que colore bien l'éosine et qui paraissent appartenir à de grands leucocytes riches en protoplasme. Dans le fragment pâle de la rate nous en trouvons beaucoup moins. Au niveau de l'incisure, le péritoine a légèrement proliféré ; ses cellules sont plus grandes avec des noyaux plus clairs qu'ailleurs ; la capsule est aussi un peu plus épaissie á cet endroit où le reticulum lui aussi est plus grossier que dans les deux fragments.

Dans ce cas nous aurions donc toute une partie splénique néoformée contenant les éléments d'une rate normale qui aurait une grande activité cellulaire.

OBSERVATION N° 12.

Durée de l'expérience 120 jours.

Triton ♂ gros, bien nourri.

Rate rougeâtre, mesurant 3 mm. de longueur ; la tranche de section est nette, légèrement convexe sans adhérences.

Examen microscopique.

Le corps de la rate contient quelques rares leucocytes en voie de division ; l'extrémité coupée est formée de deux petits bourrelets séparés par une incisure peu profonde. La capsule qui recouvre cette pointe est épaissie, surmontée d'un champignon de tissu constitué par de grandes cellules à noyaux clairs, pareilles à celles de la capsule avoisinante ; l'intérieur de cette proéminence est creusée d'aréoles, se combinant avec le tissu réticulaire splénique ; on y retrouve leucocytes et cellules connectives. Il s'agit là sans doute, d'une légère néoformation splénique.

OBSERVATION N° 13.

Durée de l'expérience 132 jours.

Triton ♀, malingre ; corps jaunes peu développés.

Rate petite, pâle, mesurant 2 mm., extrémité de section pointue.

Examen microscopique.

Peu d'hématies ; beaucoup de cellules pigmentées ; tout le reticulum est épaissi, délimitant des aréoles assez petites. Le sommet coupé pointu est occupé par un tissu connectif dense, contenant deux vaisseaux aux parois très épaisses ; tout autour beaucoup de cellules conjonctives, mais peu de leucocytes ; pas de karyomitoses dans le reste de la rate. En somme la rate parait être atteinte d'un processus régressif, avec selérose.

OBSERVATION N° 14.

Durée de l'expérience 132 jours.

Triton ♀ bien nourri, corps jaunes développés. La rate, incurvée en gouttière, est à cheval sur le poumon gauche auquel elle adhère par son

extrémité de section, qui s'avance en forme de coin. Tout l'organe est gros, mesurant 3 mm. de long sur 2 de large, rouge à l'une de ses extrémités.

Examen microscopique.

Sur les coupes, on trouve la rate se terminant par une partie cunéiforme, ayant la même structure que le corps de l'organe. Seule la capsule est plus épaisse à cette extrémité, de même que le reticulum qui paraît un peu plus abondant et grossier dans la zone sous-capsulaire. Mais à part ces différences minimes, il ne nous est pas possible de trouver une transition entre le corps splénique et sa pointe. Par ci par là quelques figures karyokinétiques dans les éléments propres de la rate, mais en somme très peu nombreux. Toute cette extrémité est-elle néoformée ? Sa structure histologique ne peut pas nous renseigner ; par contre comment nous expliquer cette extrémité, si nous ne la considérons pas comme une partie néoformée ? En effet si la régénération ne s'était pas produite, nous aurions une surface de section nette, ou du moins un tissu cicatriciel abondant. Nous pouvons donc penser avec quelques probabilités qu'il s'agit d'une zone néoformée.

OBSERVATION N° 15.

Durée de l'expérience 150 jours.

Triton ♂ bien nourri. Rate rouge sombre, mesurant 2 ½ mm. de longueur ; un petit prolongement splénique est accolé au pédicule vasculaire. La tranche de section est plane.

Examen microscopique.

La rate est bourrée d'hématies ainsi que de cellules blanches en voie de division. Elles sont si nombreuses que l'on en compte facilement plusieurs sur le même champ microscopique à l'immersion. L'extrémité sectionnée est occupée par un réseau de tissu connectif lâche. Donc pas de néoformation, mais activité exagérée du corps de la rate.

OBSERVATION N° 16.

Durée de l'expérience 150 jours.

Triton ♂, petit; corps jaunes peu développés. Rate petite 1 ½ mm. de

longueur, pâle ovoïde. On ne remarque aucune différence entre ses deux extrémités qui sont également pointues.

Examen microscopique.

Ce qui frappe est l'épaississement général du tissu conjonctif interstitiel ; de plus on trouve beaucoup d'hématies mal colorées auxquelles on ne reconnaît pas de noyaux. Pas de néoformation, ni de figures karyokinétiques dans les cellules ; la rate a l'apparence d'un organe en voie d'atrophie et de sclérose.

OBSERVATION N° 17.

Durée de l'expérience 153 jours.

Triton ♀ en bon état de nutrition. Rate ovoïde, mesurant 2 mm. de longueur. Ses deux extrémités sont arrondies sans adhérences.

Examen microscopique.

La capsule est partout de la même épaisseur ; par places, elle est soulevée légèrement par de petits nodules formés de tissu splénique. On ne trouve pas de cicatrice, ni aucune partie que l'on puisse affirmer être néoformée, cependant à l'une des extrémités nous avons vu une cellule du reticulum en voie de division. Les cellules blanches ne présentent pas d'activité anormale.

OBSERVATION N° 18.

Durée de l'expérience 153 jours.

Triton ♂, très petit, bien nourri ; corps jaunes assez gros. Rate en place normale, mesurant 2 mm. de longueur, ayant une forme de sablier ; pas d'adhérences péritonéales.

Examen microscopique.

La rate est formée de deux parties d'égales dimensions, séparée par une zone épaisse de tissu connectif dans lequel sont disséminés un grand

nombre de noyaux très allongés, bien colorés par l'hémalun, pareils à ceux décrits dans les observations Nos 1 et 2 (voir Pl. IV, fig. 1).

Quant aux deux parties constitutives de la rate, elles ont une structure identique. Le reticulum est constitué par de grandes cellules connectives à gros noyaux peu colorés, de forme triangulaire, émettant des prolongements par leurs angles. Les mailles réticulaires sont larges comme dans une rate normale et contiennent tous les éléments propres. Des vaisseaux sont là encore très dilatés formant des espaces sanguins revêtus d'endothélium. Les éléments propres de la rate sont pareils à ceux que nous avons décrit dans la première partie de ce travail ; la seule différence est qu'on rencontre un nombre un peu plus grand de cellules en voie de division ; mais en somme les deux parties de la rate n'ont pas de caractères particuliers et nous sommes donc en présence d'une néoformation splénique indiscutable : le fragment qui a repoussé ayant tous les éléments d'une rate normale. Le tissu connectif interposé correspond à la cicatrice de section et la partie à laquelle n'aboutit pas de pédicule vasculaire constitue la néoformation.

OBSERVATION No 19.

Durée de l'expérience 155 jours.

Triton ♀ en bon état de nutrition. Rate en place normale, ovoïde, mesurant 3 mm. de longueur sur 2 de largeur, rouge brunâtre. Son extrémité sectionnée est oblique par rapport à son grand axe. Un peu au-dessous de cette rate, nous en trouvons une seconde, fusiforme, ne mesurant que 1 mm. de longueur ; un vaisseau grêle la rattache à la première ; un second vaisseau s'en échappe, décrit quelques lacets pour aboutir à la veine porte. Avant de s'y jeter, elle abandonne un petit rameau qui irrigue une troisième rate située sous le pylore (voir Pl. IV fig. 2). L'artère splénique aborde la plus grosse des trois rates sans envoyer de rameaux aux deux autres. Ces deux dernières sont donc uniquement irriguées par le sang qui a déjà traversé la première.

Examen microscopique.

La grosse rate contient beaucoup d'hématies ; les cellules blanches montrent de nombreuses figures karyokinétiques. L'extrémité de section, très hyperhémiée, elle aussi, possède une charpente qui paraît être un peu plus dense que dans le reste de la rate ; la capsule qui l'entoure à ce bout semble aussi un peu plus épaisse. De cette extrémité s'échappe la veine qui se jette dans la seconde rate. Celle-ci apparaît comme un organe qui

se serait développé aux dépens des parois vasculaires ; sa structure ne diffère pas de celle de la grosse rate ; nous y retrouvons aussi des cellules blanches en voie de division. Quant à la troisième rate, nous n'avons malheureusement pu l'examiner microscopiquement, la pièce ayant été détériorée pendant l'inclusion. Donc la rate sectionnée fait preuve d'une activité cellulaire plus grande que normalement ; il est probable que la partie sous jacente à la section ait proliféré, ceci à cause du reticulum épaissi. Enfin la petite rate située sur la veine ne peut être guère autre qu'une rate néoformée. S'il s'agissait d'une rate accessoire nous l'aurions aperçue lors de l'opération : et de plus sur les 60 tritons que nous avons employés, nous n'avons jamais trouvé de rates accessoires. Quant à la troisième rate bas située, qui aurait pu passer inaperçue lors de l'hémisection, nous la citerons sans l'expliquer.

En résumant les observations décrites, nous voyons que les résultats obtenus peuvent être réunis en plusieurs groupes, ayant chacun quelques cas analogues.

Tout d'abord, dans certains cas, la rate loin de régénérer, s'atrophie très nettement.

D'autres fois une simple cicatrice terminale occupe la section sans que le corps de la rate présente une activité cellulaire exagérée. Chez d'autres individus, il y a cicatrice, plus exagération de l'activité cellulaire dans les élements spléniques. Enfin dans quelques observations, nous avons trouvé une régénération très nette. Comment débute-t-elle ? Il y aurait d'abord prolifération du reticulum qui, dense au début, deviendrait plus ténu à mesure que les éléments propres spléniques l'envahissent ; en même temps, les aréoles deviennent plus vastes, plus spacieuses, renfermant une quantité croissante de cellules rouges et blanches ; puis les espaces veineux se dilatent et nous ne pouvons bientôt plus différencier la partie néoformée de la rate normale. Mais pourquoi cette néoformation n'a-t-elle lieu que chez certains individus ? L'âge, chez le triton du moins, n'entre pas en ligne de compte puisque tous nos sujets étaient jeunes et vigoureux. Nous ne pouvons pas non plus attribuer quelque importance au sexe ou à la saison ; quant à la nutrition générale de l'animal et à celle en particulier de la rate elle-même, elle fut toujours bonne à deux exceptions près. Il y a donc d'autres conditions individuelles régissant cette néoformation qui nous échappent en-

core ; au reste, cette constatation cadre avec les faits si différents observés par les autres expérimentateurs.

IV

Extirpations totales.

Nous avons employé, pour nos extirpations totales la même technique que pour nos hémisections. Le pédicule a toujours été coupé assez loin du hile afin qu'aucune cellule splénique ne puisse être greffée involontairement; le pincement du pédicule suffit pour obtenir l'hémostase. Les tritons dératés vivent sans présenter de troubles nutritifs appréciables.

OBSERVATION N° 1.

Durée de l'expérience 32 jours.

Triton ♂ bien nourri ; péritoine lisse sans adhérences. Large brèche mésentérique ; pas de rate néoformée ni de rate accessoire.

OBSERVATION N° 2.

Durée de l'expérience 56 jours.

Triton ♂ de petite taille, chétif. Péritoine lisse ; foie adhérent à la cicatrice. Pas de rate néoformée ; on retrouve le pédicule en place sans la moindre régénération. L'estomac contient une énorme quantité de follicules, sans doute d'origine parasitaire ; nous en avons retrouvé de pareils chez la pluralité de nos tritons, tant opérés qu'autres.

OBSERVATION N° 3.

Durée de l'expérience 65 jours.

Triton ♂ bien nourri, corps jaunes assez développés. Sous le pylore, soit beaucoup plus bas que d'habitude, nous trouvons un corps rougeâtre, de forme lenticulaire auquel aboutit l'ancien pédicule vasculaire de la rate enlevée. Cet organe, qui mesure 2 $^1/_2$ mm. de diamètre, a l'apparence macroscopique d'une rate néoformée. Pour se faire une idée exacte de sa position, il suffit de jeter un coup d'œil sur la planche (pl. VI fig. 2) ; l'organe que nous avons sous les yeux, correspond, comme situation, à la rate le plus bas situé dans le dessin fig. 2, soit à 1 cm. en-dessous de la plus grosse des trois rates qui, elle, est en place normale. Nulle part ailleurs nous n'en

voyons de semblable ; quant au ligament gastrosplénique, il fait défaut. Nous serions donc en présence d'une rate nouvelle, pourvue d'un pédicule très court, reste de l'ancien pédicule sectionné très bas.

Examen microscopique.

Il s'agit bien d'une rate dont la structure ne diffère pour ainsi dire pas de celle du tissu splénique normal. Nous y retrouvons la capsule revêtue du péritoine, le reticulum dont les grosses cellules émettent des prolongements volumineux, plus même que d'ordinaire. Veines dilatées gorgées de sang, corpuscules blancs pigmentés, lymphocytes presque dépourvus de protoplasme, rien n'y manque pour nous donner la certitude qu'il s'agit bien là d'un organe parfaitement formé (pl. IV fig. 3). En outre nous y retrouvons quantité de leucocytes en voie de division ; quelques figures karyonétiques siègent aussi dans les grandes cellules connectives. Tout l'organe apparait donc comme étant le centre d'une active prolifération cellulaire (pl. IV fig. 4). Aux dépens de quoi s'est-il formé ? Nous ne saurions le dire d'une façon certaine, mais sa situation à l'extrémité de l'ancien pédicule vasculaire nous porte à croire que celui-ci a dû jouer le rôle principal dans la néoformation. Peut-être les vaisseaux du pédicule ont-ils la faculté de se transformer en tissu splénique ? Nous ne pouvons pas résoudre la question, nous contentant simplement de noter la situation du nouvel organe par rapport aux vaisseaux et de l'ancien pédicule.

OBSERVATION N° 4.

Durée de l'expérience 84 jours.

Triton ♀ en bon état de nutrition ; poumon gauche adhérent à la cicatrice cutanée ; péritoine lisse : estomac gorgé de nourriture. Pas trace de rate néoformée.

OBSERVATION N° 5.

Durée de l'expérience 96 jours.

Triton ♂ petit, mais bien nourri ; corps jaunes développés. Pas d'adhérences dans la cavité péritonéale ; le pédicule vasculaire encore assez long flotte librement.

Aucune néoformation du tissu splénique.

OBSERVATION N° 6.

Durée de l'expérience 110 jours.

Triton ♀ gros, en bon état de nutrition. Partout le péritoine est lisse sans adhérences ; on retrouve un court pédicule dans le reste du ligament gastrosplénique.

Pas de rate néoformée.

OBSERVATION N° 7.

Durée de l'expérience 120 jours.

Triton ♂ bien nourri ; pas d'adhérences à la cicatrice cutanée. En soulevant l'estomac, on trouve de nouveau très bas, près du pylore, un organe allongé, fusiforme, mesurant 4 mm. de long, situé à l'extrémité du pédiculé de la rate enlevée. Sa coloration rouge brun, sa forme, ses vaisseaux ne nous laissent presque pas de doutes sur sa nature.

Au microscope, nous sommes en présence d'une rate présentant tous ses caractères essentiels que nous ne décrirons pas à nouveau. La seule modification est la position de ses vaisseaux qui abordent l'organe à son extrémité et non pas au milieu de sa face interne comme en général. Là encore nous devons bien supposer que cette rate a pris naissance sur le pédicule sectionné, ainsi que dans l'observation N° 3. Cette rate s'est-elle formée aux dépens des parois vasculaires ou bien a-t-elle pris naissance grâce à des modifications du péritoine, nous ne saurions le dire puisque nous avons un organe déjà entièrement formé, une rate adulte.

OBSERVATION N° 8.

Durée de l'expérience 120 jours.

Triton ♂ bien nourri ; péritoine lisse ; pas d'adhérences. Tube digestif plein d'aliments, corps jaunes bien développés ; pédicule vasculaire court, libre dans la cavité abdominale.

Pas de rate néoformée.

OBSERVATION N° 9.

Durée de l'expérience 155 jours.

Triton ♂ en bon état de nutrition ; corps jaunes assez développés ; péritoine lisse partout.

Aucune néoformation splénique.

OBSERVATION N° 10.

Durée de l'expérience 155 jours.

Triton ♀ chétif ; multiples adhérences du foie et du poumon à la cicatrice. On ne peut retrouver le pédicule qui est englobé dans une masse de tissus connectifs et adipeux.

Pas de rate néoformée.

En résumé nous n'avons observé que deux cas de régénération splénique, après ablation totale de l'organe. Les autres individus dératés n'ont pas présenté des troubles nutritifs apparents, continuant à manger comme précédemment. Nous n'avons trouvé

aucun follicule dans le mésentère, ni aucun organe qui put prêter à équivoque. Les deux rates néoformées se sont développées à l'extrémité de l'ancien pédicule vasculaire, probablement aux dépens de ses parois ; pour pouvoir l'affirmer avec certitude, nous aurions dû observer la régénération dès son premier stade; mais pour cela, il nous aurait fallu un matériel considérable puisque la néoformation n'a lieu que si rarement.

Que conclure de ses deux séries d'observations? Un fait commun les rapproche? c'est l'extrême diversité des résultats obtenus. Qu'il s'agisse d'hémisections ou d'ablations totales, nous voyons la régénération ne se reproduire que peu souvent; cette constatation cadre du reste en tous points avec les observations des autres expérimentateurs qui tantôt observent une néoformation totale, tantôt n'en trouvent aucune trace. Un fait cependant reste acquis d'une façon certaine, c'est que l'ablation totale est supportée facilement et que les animaux dératés continuent à vivre parfaitement bien.

En essayant d'analyser les conditions qui régissent la régénération splénique, nous ne pouvons qu'en éliminer un certain nombre. Tout d'abord l'âge de l'animal ne paraît pas être un facteur essentiel puisque nos tritons étaient tous jeunes; le sexe ne joue pas un grand rôle, la néoformation ayant eu lieu tant chez les mâles que les femelles.

L'opération elle-même n'a pas pu causer une irritation capable de favoriser la néoformation du tissu splénique; car dans la grande majorité de nos cas, le péritoine restait lisse, n'offrant aucune trace de réaction. Enfin dans les hémisections la nutrition du fragment laissé restait bonne, grâce au pédicule vasculaire que nous avons toujours ménagé; malgré cette précaution, les résultats furent aussi divergents.

Pour conclure nous pouvons dire que dans les extirpations totales et partielles, les conditions de régénération sont indépendantes du sexe, de l'âge, de la saison, de l'opération; pour expliquer les différences des résultats obtenus, nous sommes donc forcés d'admettre des conditions d'individualité que nous ne pouvons déterminer.

EXPLICATION DES FIGURES (Pl. IV).

Figure 1. — Régénération splénique après hémisection. Observation XVIII.

Figure 2. — Triton avec une rate néoformée. Observation XIX. — *R* = rate, *O* = ovaire, *P* = poumon, *E* = estomac, *F* = foie.

Figure 3. — Rate néoformée après extirpation totale. Observ. III. Obj. 5 Ocul. 1.

Figure 4. — Rate néoformée. Observation III. Obj. Im. $^1/_{12}$ Hartnack. Ocul. 3.

Table des Matières

Marie Ulmann. — De l'influence du mouvement sur la production du cartilage dans le cal 5
Oscar Rapin. — Etude de quelques tumeurs mésonéphriques des organes génitaux féminins 29
Léon Rucklin. — Deux cas de petit rein polykystique d'origine congénitale 47
Henri Joliat. — Contribution à la pathologie de l'œsophage . . 73
A. Crotti. — Un cas de grossesse abdominale 89
P. Mestral. — De la régénération de la rate chez le triton . . . 109

Fig. 1.

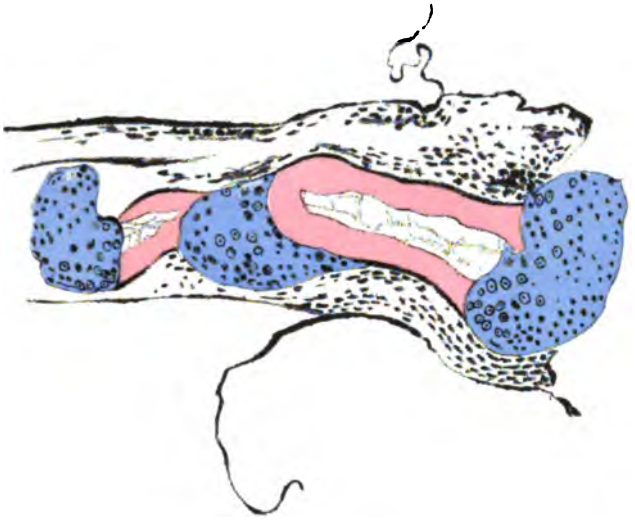

Fig. 2.

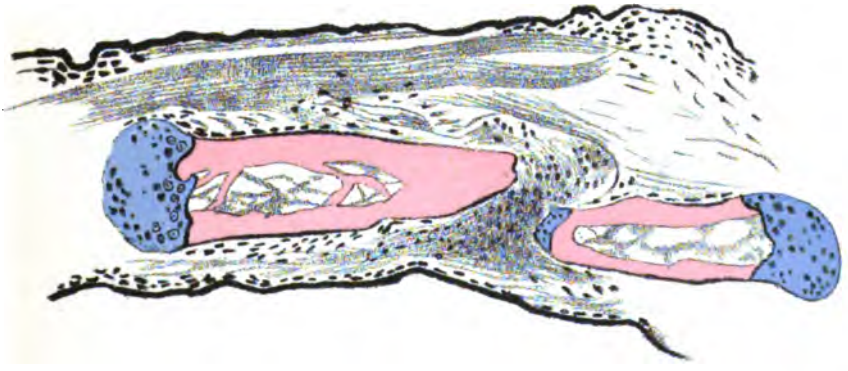


e
gs
ta
tc
h
m
n

Travaux de l'Institut pathologique de Lausanne. Fasc. IV

Fig. I.

Fig. II.



Fig. III.

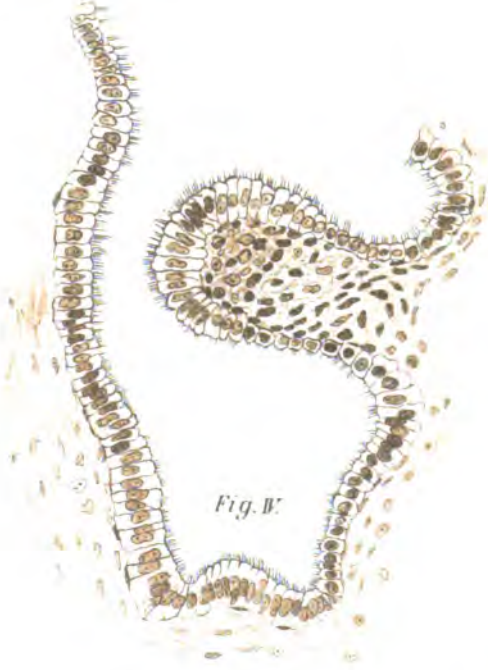

Fig. IV.

Fig. I.

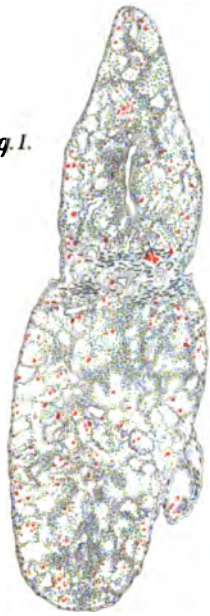

Fig. II.

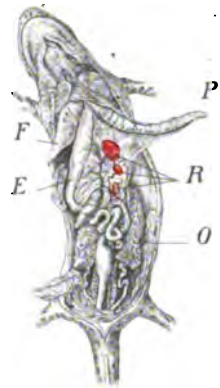

Fig. III.

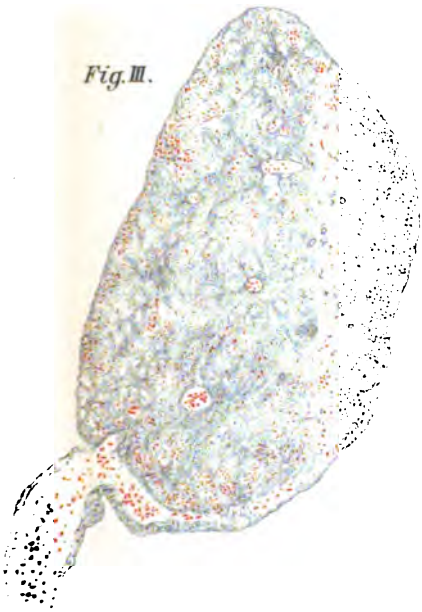

Fig. IV.

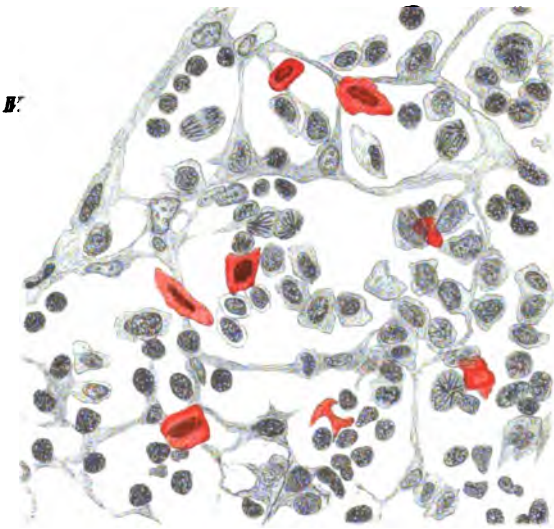

M. Guelin del.

Fig. I.

M. Guelin del.

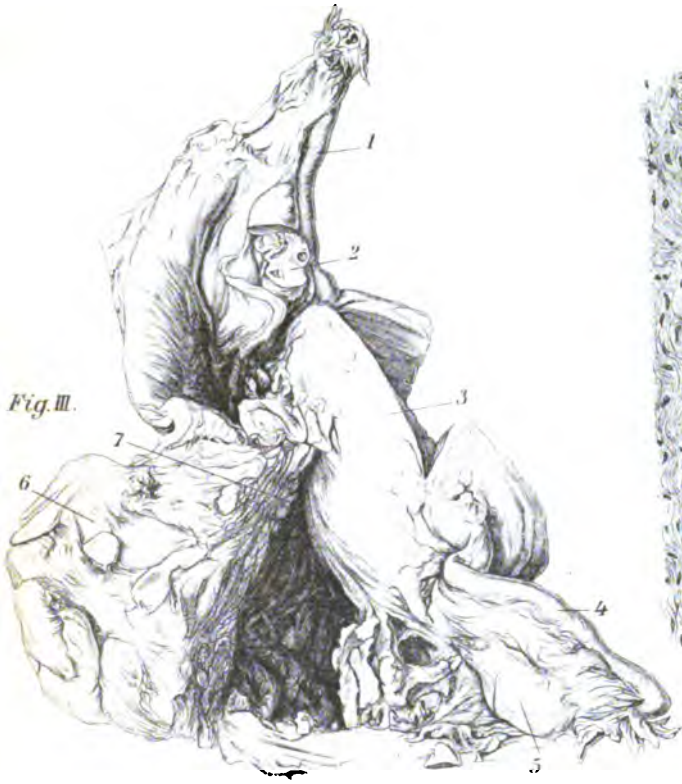

Fig. III.

Fig. II.

Fig. V.

Fig. IV.

M. Guelin del.